

## МРТ ДИАГНОСТИКА ПОВРЕЖДЕНИЙ ГОЛЕНОСТОПНОГО СУСТАВА



Ирисметов Муроджон Эргашевич<sup>1</sup>, Кобилов Акмал Уктамович<sup>2</sup>,  
Маматкулов Комилжон Марданкулович<sup>3</sup>, Рахмонов Шохимардон Шеркул угли<sup>3</sup>

1 - Республиканский научно - практический медицинский Центр травматологии и ортопедии, Республика Узбекистан, г. Ташкент;

2 - Самаркандский филиал Республиканского научно - практического медицинского центра травматологии и ортопедии, Республика Узбекистан, г. Самарканд;

3 – Самаркандский государственный медицинский университет, Республика Узбекистан, г. Самарканд

### ОШИҚ-БОЛДИР БЎҒИМИНИНГ ЖАРОҲАТЛАРИНИНГ МРТ ДИАГНОСТИКАСИ

Ирисметов Муроджон Эргашевич<sup>1</sup>, Қобилов Акмал Уктамович<sup>2</sup>,  
Маматкулов Комилжон Марданкулович<sup>3</sup>, Рахмонов Шохимардон Шеркул ўғли<sup>3</sup>

1 - Республика ихтисослаштирилган травматология ва ортопедия илмий - амалий тиббиёт Маркази, Ўзбекистон Республикаси, Тошкент ш.;

2 - Республика ихтисослаштирилган травматология ва ортопедия илмий - амалий тиббиёт Маркази Самарканд филиали, Ўзбекистон Республикаси, Самарканд ш.;

3 – Самарқанд давлат тиббиёт университети, Ўзбекистон Республикаси, Самарқанд ш.

### MRI DIAGNOSIS OF ANKLE JOINT INJURIES

Irismetov Murodjon Ergashevich<sup>1</sup>, Kobilov Akmal Uktamovich<sup>2</sup>,  
Mamatkulov Komiljon Mardankulovich<sup>3</sup>, Rakhmonov Shokhimardon Sherkul ugli<sup>3</sup>

1 - Republican Scientific and Practical Medical Center of Traumatology and Orthopedics, Republic of Uzbekistan, Tashkent;

2 - Samarkand branch of the Republican Scientific and Practical Medical Center of Traumatology and Orthopedics, Republic of Uzbekistan, Samarkand;

3 – Samarkand State Medical University, Republic of Uzbekistan, Samarkand

e-mail: [murod.iris@mail.ru](mailto:murod.iris@mail.ru), [komiljonmamatkulov1965@gmail.com](mailto:komiljonmamatkulov1965@gmail.com)

**Резюме.** Ошиқ-болдир бўғими ва боғламаларининг ески шикастланишларини аниқлаш учун магнит-резонанс томография: 18 ёшдан 60 ёшгача бўлган 35 та ҳолатни таҳлил қилиш. Текширилаётган беморлар орасида ошиқ-болдир бўғими суяклари синиши, боғламаларининг шикастланиши билан боғлиқ сурункали беқарорлик ва травмадан кейинги деформацияловчи остеоартрит устунлик қилди. Узоқ даврда боғламалардаги характерли ўзгаришлар, шу жумладан фиброз жараёнлар, нотекис қалинлашув, дислокациялар, тўлқинли контурлар ва ўртача периферик шиш аниқланди.

**Калит сўзлар:** ошиқ-болдир бўғими, магнит-резонанс томография, боғламалар.

**Abstract.** Magnetic Resonance Imaging for Detection of Chronic Ankle Joint and Ligament Injuries: Analysis of 35 Cases Aged 18 to 60 Years. Among the examined patients, the majority had consequences of ankle bone fractures, chronic instability associated with ligament damage, and post-traumatic deformative osteoarthritis. In the long-term period, characteristic changes in the ligaments were identified, including fibrotic processes, uneven thickening, dislocations, wavy contours, and moderate perifocal swelling.

**Key words:** ankle joint, MRI, ligaments.

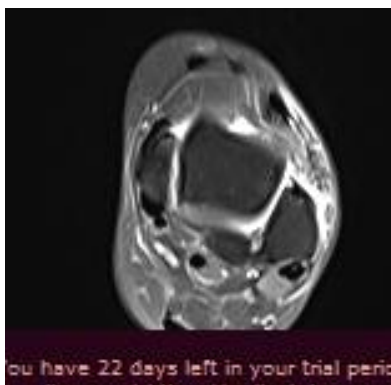
**Введение.** Повреждения голеностопного сустава представляют собой значительную проблему в области травматологии и ортопедии, и они занимают высокую долю среди всех переломов и повреждений опорно-двигательного аппарата, составляя до 20% всех переломов скелета [2, 4]. Свежие травмы голеностопного сустава, такие как абдукционно-эверсионные и аддукционно-инверсионные повреждения, могут

вызывать разнообразные повреждения как костных, так и связочных структур этого сустава. Эти повреждения могут включать в себя переломы наружной и малоберцовой кости на различных уровнях, а также разрывы внутренней лодыжки, заднего края нижнего эпифиза большеберцовой кости и повреждения связок голеностопного сустава, среди прочего [1, 7]. Переломы лодыжек составляют значительную

часть этих повреждений, варьируя в пределах от 35 до 60% всех переломов голени. Касательно костных элементов голеностопного сустава, на них приходится от 81 до 92% всех повреждений, в то время как повреждения связочного аппарата составляют всего лишь от 9 до 11%, а вывихи и подвывихи стопы наблюдаются примерно в 2-4% случаев [5, 6]. Изолированные повреждения медиальной связки встречаются значительно реже, всего в 17% всех повреждений связочного аппарата.

Важно отметить, что функциональная и механическая нестабильность, а также болевой синдром после повреждений голеностопного сустава могут сохраняться на протяжении продолжительного времени. Исследования показывают, что у 75% пациентов они продолжают беспокоить в течение 6-12 месяцев после травмы, а у 25% - даже до 7 лет [8, 9]. Стандартное рентгеновское исследование, как правило, оказывается недостаточным для полноценной диагностики повреждений голеностопного сустава, особенно в случаях хронической нестабильности. В этих ситуациях требуется более точное обследование, поскольку оно позволяет оценить состояние связочного аппарата медиальной и латеральной нестабильности голеностопного сустава. Магнитно-резонансная томография (МРТ) является очень информативным методом диагностики, который позволяет более точно определить характер и степень повреждений различных структур голеностопного сустава. Согласно данным исследований, МРТ обладает высокой чувствительностью, специфичностью и точностью при диагностике повреждений связок [3, 10]. В данном исследовании мы рассматриваем важность применения МРТ для точной диагностики повреждений голеностопного сустава и связочного аппарата, а также обсуждаем показания и преимущества данного метода.

**Материал и методы исследования.** Исследование проводилось на группе из 35



**Рис. 1.** МРТ голеностопного сустава, T1-взвешенные изображения в аксиальной плоскости

пациентов, страдающих застарелыми повреждениями голеностопного сустава, включая 19 мужчины и 16 женщина. Возраст пациентов варьировался от 18 до 60 лет. Пациенты были разделены на следующие диагностические группы:

1. Последствия переломов костей голеностопного сустава с сопутствующими застарелыми повреждениями связочного аппарата - 12 пациента.

2. Хроническая нестабильность голеностопного сустава вследствие повреждения связочного аппарата голеностопного сустава - 13 пациентов.

3. Посттравматический деформирующий остеоартроз, сопровождающийся болевым синдромом - 10 пациентов.

Исследование проводилось в 2020 по 2022 гг с использованием 1.5 Т МР-томографа Magnetom Symphony фирмы Siemens в диагностическом центре MedExpert в г. Самарканде, Узбекистан. Для исследования использовалась поверхностная катушка Flex small.

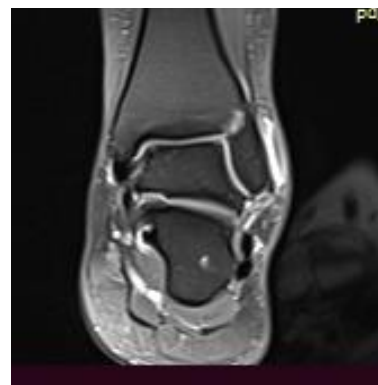Протокол исследования связок включал в себя следующие этапы:

1. T1-взвешенные изображения в аксиальной плоскости (TR 450, TE 12, FOV 75, матрица 256<sup>2</sup>208, толщина среза - 3 мм).

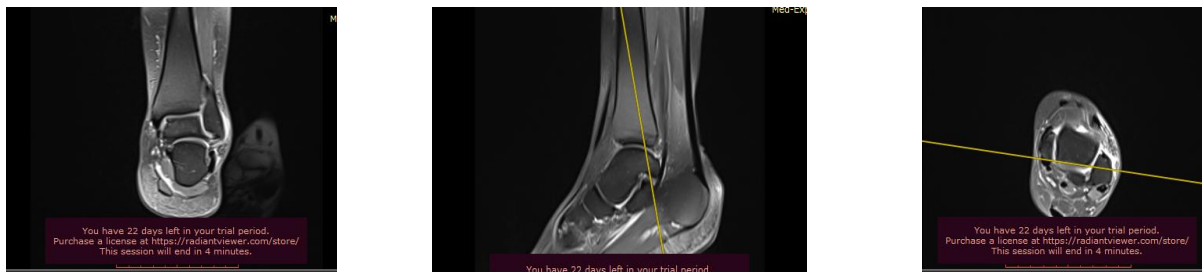2. Кроме того, использовали T2-взвешенные изображения с подавлением сигнала жировой ткани в аксиальной и коронарной плоскостях (TR 4270, TE 82, FOV 100, matrix 512x256, толщина среза - 3 мм) (рис. 2).

3. T2-взвешенные 3 D изображения в сагиттальной плоскости с последующей MPR реконструкцией (IR 22, TE 10, FOV 100, матрица 256x192, толщина среза 1,5 мм) (рисунок 3).

T1-взвешенные изображения с подавлением сигнала жировой ткани в коронарной плоскости (IR 700, TE 10,8, FOV 100, матрица 256x192, толщина среза - 3 мм) (рис. 4).



**Рис. 2.** МРТ голеностопного сустава, T2-взвешенные изображения с подавлением сигнала жировой ткани в коронарной плоскости



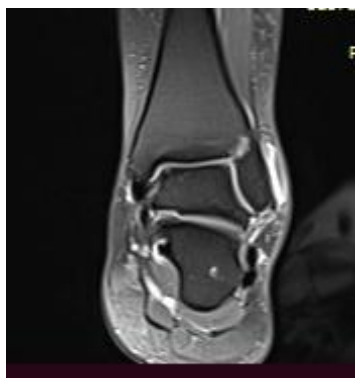
**Рис. 3.** МРТ голеностопного сустава, T2-взвешенные 3Э изображения в сагиттальной плоскости с последующей МРЯ реконструкцией

Параметры оценки состояния голеностопного сустава включали в себя следующие критерии:

- Конгруэнтность и ширина дистального межберцового синдесмоза оценивались на T1-взвешенных МР-изображениях в аксиальной плоскости.

- Высота гиалинового хряща анализировалась на T1-взвешенных МР-изображениях в корональной плоскости с подавлением сигнала от жировой ткани.

Примечание: Данные методики и параметры были использованы для более подробной оценки состояния голеностопного сустава и обеспечения точности диагностики.



**Рис. 4.** МРТ голеностопного сустава, T1-взвешенные изображения с подавлением сигнала жировой ткани в корональной плоскости

**Результаты и их обсуждение.** Для оценки состояния связок методом МРТ использовалась классификация по Vogl и соавторам [2], включающая следующие категории:

1. *Повреждение:* характеризуется усилением сигнала на T2W-взвешенных изображениях (признак отека) без нарушения целостности связок.

2. *Неполный разрыв:* проявляется в виде волнистого и неровного контура связки, а также неполной визуализации связки.

3. *Полный разрыв:* характеризуется замещением связки жиром или жидкостью.

Однако данное описание симптомов, характеризующих повреждение связок, может оказаться недостаточным, особенно при застарелых повреждениях.

Травмы связок латеральной группы могут быть подразделены на три степени тяжести в зависимости от количества поврежденных связок. Однако подробная МРТ-семиотика в данном исследовании не приводится [1, 8].

Наиболее распространенным повреждением у пациентов с застарелыми травмами голеностопного сустава был разрыв передней тibiофибулярной связки (ПТФС) в сочетании с повреждением других связок. Это повреждение было обнаружено у 12 из 35 пациентов. У 18 из них наблюдался частичный разрыв ПТФС и задней тibiофибулярной связки (ЗТФС). Частичное повреждение ПТФС было у 10 больных, а частичный разрыв ЗТФС обнаружен у пятерых пациентов (табл. 1).

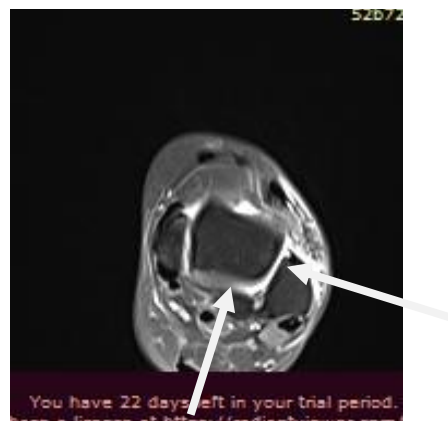
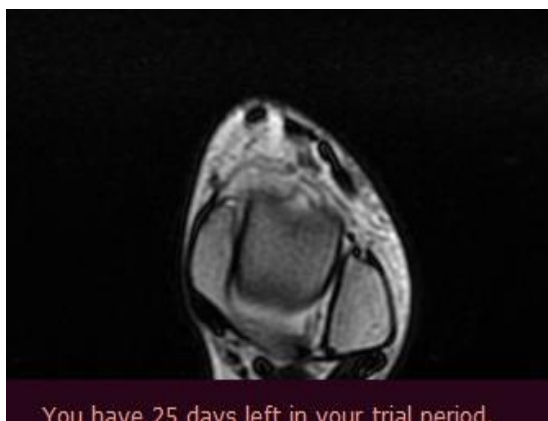
В работе Н.К. Витько с соавт. (2016), указано, что повреждение ПТФС отмечается в 5-10 % случаев от всех повреждений связок голеностопного сустава [3]. В нашем исследовании повреждение ПТФС в сочетании с разрывом других связок встретилось в 49 %. При этом перелом малоберцовой кости отмечен у 5 больных из 35 с повреждением ПТФС. В остром периоде полный разрыв связок визуализировался в виде перерыва волокон, их волнообразности, уменьшения толщины связки, нечеткости контуров, неоднородной структуры. Отмечается также локальный перифокальный отек мягких тканей и кровоизлияния. По данным Н.К. Витько (2016), в 60 % случаев разрывы связок сопровождаются наличием локального отека костного мозга в месте прикрепления связки [2]. Поскольку в нашем исследовании больные направлялись на МРТ в подостром и отдаленном периоде после травмы, при застарелых повреждениях голеностопного сустава диагностика повреждения связок базировалась на других признаках.

У большинства больных имело место утолщение связок, подчеркнутость их контуров, фрагментирование, жировые включения (рис. 5).

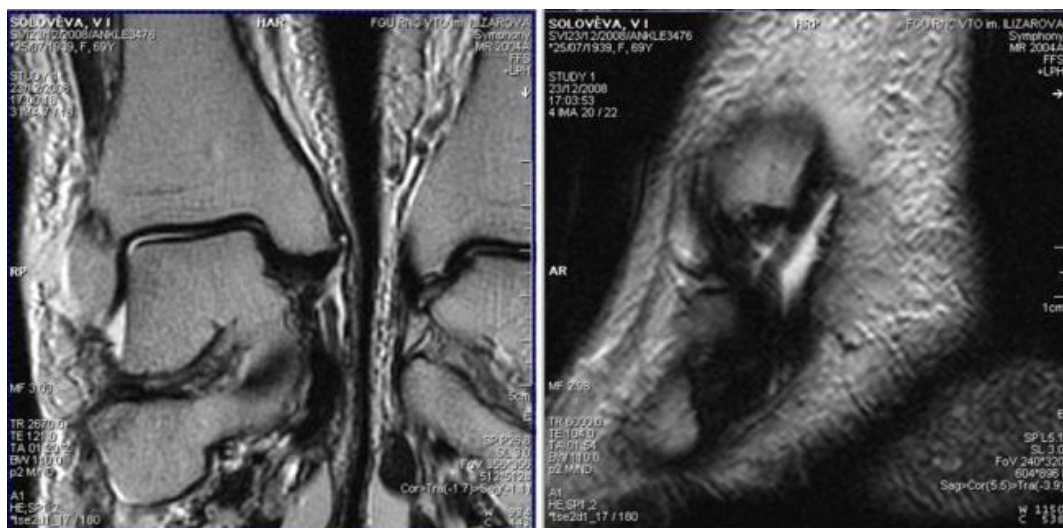
Формирование рубца приводило к гипертрофии связки, значительному неравномерному ее утолщению, дислокации в дистальном направлении, если отрыв произошел на проксимальном уровне. Контур связки были четкими, волнистыми. В ряде случаев интенсивность сигнала на протяжении связки была неравномерной.

**Таблица 1.** Частота повреждений связки голеностопного сустава у обследованных больных по данным МРТ

Локализация повреждения	Характер повреждения связок	
	Полный разрыв	Частичный разрыв
Передняя тibiофибулярная связка (ПТФС)	-	10
Задняя тibiофибулярная связка (ЗТФС)	-	5
ПТФС в комбинации с другими	35	-
ЗТФС в комбинации с другими	4	-
ПТФС и ЗТФС	-	18
Изолированное повреждение других связок	-	3
Итого:	39	36



**Рис. 5.** МРТ голеностопного сустава, T1-взвешенное изображение (а) и T2-взвешенное изображение с подавлением сигнала от жира (б) в аксиальной плоскости. Сочетанное повреждение передней и задней тibiофибулярных связок



**Рис. 6.** МРТ голеностопного сустава, T1-взвешенные изображения в коронарной (а) и сагиттальной (б) проекциях больной С., 60 лет, застарелое повреждение голеностопного сустава. Несросшийся апикулярный перелом внутренней лодыжки, разрыв дельтовидной связки

**Таблица 2.** МР-изменения дистального межберцового синдесмоза (ДМБС) и их взаимосвязь с шириной тibiофибулярного пространства, по данным прямой рентгенографии

Данные МРТ	Данные рентгенографии	
	нормальные размеры тibiофибулярного пространства (менее 5 мм)	увеличение размеров тibiофибулярного пространства (5 мм и более)
Разрыв ДМБС	6	26
Повреждение ДМБС	21	6
ДМБС не поврежден	13	3

Как правило, имел место умеренно выраженный перифокальный отек. В отдаленном периоде идентифицировать разрыв связок у некоторых больных было достаточно сложно из-за рубцовых изменений в зоне повреждения, особенно когда кроме повреждения связок были переломы костей, образующих голеностопный сустав. При разрыве или отрыве других связок, например, дельтовидной (*deltoideum*) на T1-взвешенном изображении полученная картина может быть охарактеризована как «симптом пиявки» (рис. 6). Измерение ширины дистального межберцового синдесмоза (ДМБС), по данным МРТ (см. рис. 2), показало, что величина его в передних отделах ( $3,26 \pm 1,48$  мм) статистически достоверно отличалась от ширины в задних отделах ( $4,98 \pm 2,40$  мм) и была меньше, чем в заднем отделе у 30 больного и больше - у трех пациентов с повреждением передней нижней межберцовой связки (*lig. tibio fibularae anterioris*). В ряде случаев выявлено несоответствие размеров дистального межберцового синдесмоза (ДМБС) с шириной тибιοфибулярного пространства, измеренного по данным прямой рентгенографии (табл. 2). Ширина дистального межберцового синдесмоза (ДМБС) на T1-взвешенных МР-изображениях в аксиальной плоскости ( $n=31$ ).

**Выводы.** Результаты данного исследования ясно указывают на важность долгосрочного состояния голеностопного сустава (за исключением переломов костей), которое существенно зависит от повреждения дистального межберцового синдесмоза (ДМС), частичного или полного разрыва других связок, трофических нарушений в хрящевой ткани и наличия синовита.

Семиотика повреждения связок определяется наличием рубцовых процессов в области отрыва или разрыва связки и включает следующие характеристики: неравномерное утолщение связки, дислокацию при отрыве, фрагментирование связки, волнистые контуры и умеренный перифокальный отек. При частичном повреждении связок, связки имеют неоднородную структуру, неравномерное утолщение и признаки локального отека. Когда существуют переломы лодыжек, сопровождающиеся повреждением связок, наблюдаются более выраженные признаки деформирующего артроза, которые сочетаются с характерными визуализационными признаками повреждения связочного аппарата.

Эти результаты подчеркивают важность ранней диагностики и лечения повреждений связок голеностопного сустава, особенно при застарелых травмах. Раннее вмешательство может помочь предотвратить развитие дегенеративных изменений и сохранить функциональность сустава, что является ключевым аспектом в обеспечении качества жизни пациентов с такими состояниями.

## Литература:

1. Брюханов А. В. и соавт. Магнитно-резонансная томография в остеологии. - М.: Медицина, 2006. - 200 с.
2. Витько, Н. К. Магнитно-резонансная томография в диагностике повреждений сухожильно-связочного аппарата голеностопного сустава и стопы / Н. К. Витько // Мед. визуализация. - 2016. - № 4. - С. 74-81.
3. Каримов М.Ю. и соавт. // Лучевые методы диагностики поражений пателло-фemorального сустава // Травматология и ортопедия. - Астана - 2009. - №2. - С. 321-323
4. К.М.Маматкулов и соавт. // Современный взгляд на лечение патологии голеностопного // Журнал Травматология, ортопедия и реабилитация, №2 2021, стр 27-30.
5. Kinematic MRI of the normal ankle ligaments using a specially designed passive positioning device / O. Tokuda [et al.] // Foot Ankle Int. - 2006. - Vol. 27, No 11. - P. 935-942.
6. Kuwada, G. T. Surgical correlation of preoperative MRI findings of trauma to tendons and ligaments of the foot and ankle // J. Am. Podiatr. Med. Assoc. - 2008. - Vol. 98, No 5. - P. 370-373.
7. Linklater, J. Ligamentous, chondral, and osteochondral ankle injuries in athletes // Semin. Musculoskelet. Radiol. - 2004. -Vol. 8, No 1. - P. 81-98.
8. Linklater, J. Ligamentous, chondral, and osteochondral ankle injuries in athletes / J. Linklater // Semin. Musculoskelet. Radiol. - 2004. -Vol. 8, No 1. - P. 81-98.
9. Magnetic resonance imaging in the diagnosis of acute injured distal tibiofibular syndesmosis / T. J. Vogl [et al.] // Invest. Radiol. - 2004.- Vol. 32. - P. 401-409.
10. Richards, C. F. Ankle Injury, Soft TCssue // Acad. Emerg. Med. - 2007. - Vol. 14, No 7. - P. 641-645.

## МРТ ДИАГНОСТИКА ПОВРЕЖДЕНИЙ ГОЛЕНОСТОПНОГО СУСТАВА

*Ирисметов М.Э., Кобиров А.У., Маматкулов К.М., Рахмонов Ш.Ш.*

**Резюме.** Магнитно-резонансная томография в анализе застарелых повреждений голеностопного сустава и связочного аппарата рассмотрена в 35 случаях среди пациентов возрастом от 18 до 60 лет. Среди исследованных пациентов преобладали последствия переломов костей голеностопного сустава, хроническая нестабильность, связанная с повреждением связочного аппарата, и посттравматический деформирующий остеоартроз. В отдаленном периоде обнаружены характерные изменения в связках, включая фиброзные процессы, неравномерное утолщение, дислокации, волнистые контуры и умеренный перифокальный отек.

**Ключевые слова:** голеностопный сустав, магнитно-резонансная томография, связки.