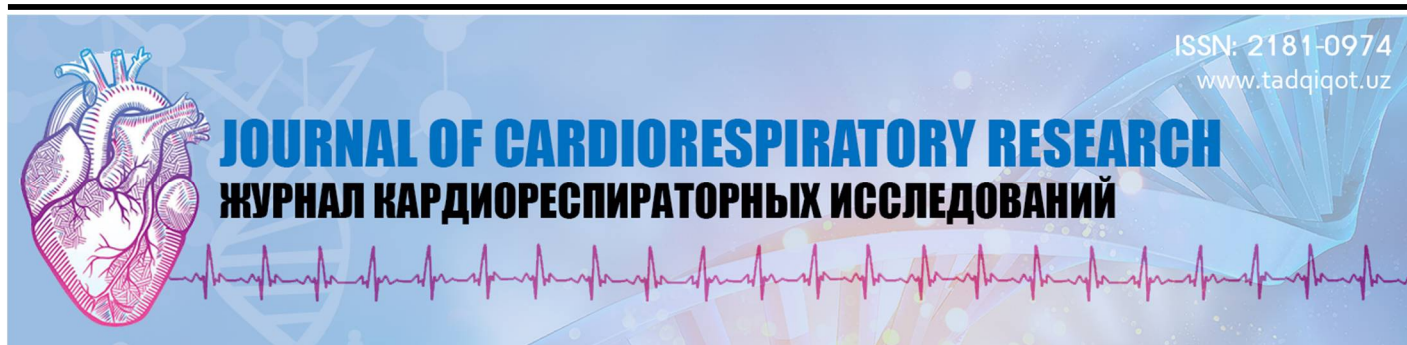



Абдумаджидов Хамидулла Амануллаевич

д.м.н, профессор, выс. категории кардиохирург,
профессор кафедры «Хирургические болезни и реанимация»

Бухарского Государственного медицинского
института имени Абу Али ибн Сино
Бухара, Узбекистан

Буранов Хайрулла Жумабаевич

доктор мед. наук, зав. отд. взрослой
кардиохирургии РСНПМЦХ им. акад.

В.Вахидова, кардиохирург выс. категории
Ташкент, Узбекистан

РЕЦИДИВЫ МИКСОМ СЕРДЦА

For citation: Abdumadzhidov Kh.A, Buranov Kh.Zh RELAPSES OF CARDIAC MIXOMA. Journal of cardiorespiratory research. 2023, vol 4, issue 2, pp.31-35



<http://dx.doi.org/10.5281/zenodo.8115073>

АННОТАЦИЯ

Статья посвящена одному из редких патологий сердечно-сосудистой системы – опухолям сердца, среди которых наиболее интересны в хирургическом плане – миксомам сердца. Они, по данным и других авторов, составляют 0,0017- 0,02% среди патологии сердца, а рецидивы миксом встречаются примерно 2-4%. Авторы решили поделиться опытом хирургического лечения миксом сердца с 6 случаями рецидива. По мнению авторов, особый интерес представляет случай семейной миксомы с многократным рецидивом, несмотря на адекватно выполненную первичную коррекцию патологии. По данным специальной литературы, редкие случаи рецидива миксом описаны, но еще реже встречаются семейные варианты хирургического лечения рецидива миксом. Авторы подтверждают, что адекватно выполненная первичная коррекция в таких случаях не является гарантом для развития в последующем рецидива заболевания.

Ключевые слова: кардиоонкология, миксомы сердца, рецидивы миксом, семейный вариант рецидива миксомы.

Abdumadzhidov Khamidulla Amanullaevich

doctor med. sciences, professor,
high category cardiac surgeon,

Professor of the Department of Surgical Diseases and Resuscitation
Bukhara State Medical
Institute named after Abu Ali ibn Sino
Bukhara, Uzbekistan

Buranov Khayrulla Zhumabaevich

doctor med. Sciences, Head of the Department of Adult
Cardiac Surgery RSSPMCH named after Academician

V. Vakhidova, cardiac surgeon of the highest category
Tashkent, Uzbekistan

RELAPSES OF CARDIAC MIXOMA

ANNOTATION

The article is devoted to a fairly rare pathology of the heart - neoplasms, of which in surgical terms the most famous benign tumors are myxomas of the heart. The frequency of this heart pathology is 0.0017-0.02% according to special literature. And relapses of heart tumors occur in the range of 2-4%. The authors decided to share their own experience of surgical treatment of 6 cases of relapse with a mixoma of the heart. Of particular interest, according to the authors, is a family case of cardiac myxoma with a similar course - with repeated relapses of the disease, despite an adequately performed first operation. The literature cites rare reports of repeated surgeries for this variant of relapse, but the family case is extremely rare. According to the authors, an adequately performed first operation to remove the myxoma of the heart does not guarantee the possibility of recidives.

Keywords: cardiooncology, myxoma, recurrence of myxoma, family hereditary disease recurrent myxoma of the heart.

Abdumadzhidov Xamidulla Omonullaevich

t.f.d, professor,

yukori toifali kardiojarroh,
jarrohlik kasalliklari va reanimatsiya kafedrasi professori

Abu Ali Ibn sino nomidagi Buxoro tibbiyot institute
Buxoro, O'zbekiston

Bo'ronov Xayrulla Jumabaevich

t.f.d V. Vohidov nomidagi RIXIATM
kattalar kardiojarrohligi kafedrasini mudiri
Oliy toifali kardiojarroh
Toshkent, O'zbekiston

YURAK MIKSOMALARINING QAYTALANISHI (RETSIDIVI)

ANNOTATSIYA

Maqola haqiqatda kam uchraydigan yurak hastaligi bo'lmish o'smalarga, ulardan ayniqsa jarrohlik uchun dolzarb bo'lgan yaxshi sifatli miksomalarga bag'ishlangan. Miksomalar yurak hastaliklarining 0,0017-0,02% tashkil etadi, ularning qaytalanishi esa 2-4% atrofida uchraydi. Maqola mualliflari bunday qaytalangan miksomalarning taqdiri kardiojarrohlarning, kardiologlar va, shu sohaning boshqa mutaxassislari uchun qiziqarli deb hisoblaydilar. Alohida ta'kidlanishicha, oilaviy qaytalangan miksomalarning juda kam uchraydigan kasallik bo'lib, maxsus adabiyotda ham ular juda kam muhokama qilinganlari ta'kidlangan. Maqola mualliflarining ta'kidlashicha, birlamchi adekvat bajarilgan miksomani olib tashlash amaliyoti, ularda retsidiv bo'lish imkoniyatini garantlamaydi. Residiv bo'lish holati esa jarrohlik amaliyotining texnik bajarilishiga emas, balki u xildagi o'smalarning xususiyatiga (applikatsion) bog'liq.

Kalit so'zlar: yurak o'smalari, miksoma, birlamchi amaliyotdan keyingi qaytalanish (residiv), oilaviy residiv varianti.

Yurak miksomalari – birlamchi yaxshi sifatli o'smalar bo'lib, asosan yurak kameralarini, xususan ko'proq chap bo'lmachani (ChB) egallaydi. Yurak o'smalarining kam tarqalganligi mutaxassislar tomonidan e'tirof etiladi va ular boshqa yurak o'smalari qatori 0,0017-0,02% kardial patologiyani tashkil etadi [1,2,4,6]. Jumladan, yurak miksomalari ko'p hollarda (75%) ChB da aniqlanadi, 15-20% hollarda o'ng bo'lmachada (O'B), qolgan hollarda yurak qorinchalarida (5%) va bir vaqtda ikki bo'lmachada (biatrial miksoma) aniqlanadi. Aksariyat hollarda miksomalarning yagona bo'lib aniqlansalar, 7% hollarda ular nasliy autosom-dominant sindromlar tarkibida uchraydilar.

Yurak miksomalarning residivlari (qaytalanishi) adekvat bajarilgan birlamchi amaliyotdan so'ng ham 2-4% hollarda qayt etiladi [3,5,7,8]. Maxsus adabiyotlarda miksomaning qaytalanishi haqida kam ma'lumotlar bor, ammo oilaviy miksomaning qaytalanishi juda kam uchraydigan holatdir. Bir necha marotaba miksoma residivi tufayli bajarilgan amaliyotlar haqida juda oz ma'lumot keltirilgan, shuning uchun biz o'z tajribamizda uchragan oilaviy residiv miksomalari haqida to'xtalishga qaror qildik. Bu ma'lumotlar kardioxirurglar va shunga taaluqli mutaxassislar uchun qiziqarli aniq [2,4,6,8].

Klinik material va tekshirish uslublari. Bizning tajribamizda 324 xirurgik amaliyotlar miksoma tufayli bajarilgan bo'lib, shulardan 6 (1,8%) tasi residiv miksoma tufayli amalga oshirilgan. Ularda ham birlamchi amaliyot adekvat natijada bajarilgan. Ammo, 3-4 yildan so'ng ularda o'smaning residivi (qaytalanishi) aniqlangan, shulardan oilaviy miksoma residivi ham bo'lgan. Oddiy residiv aniqlangan hamma 4 bemorlar yaxshi natijalar bilan qayta amaliyotdan o'tganlar. Biz bu maqolada o'sha kam uchraydigan oilaviy miksoma residivi haqida fikrlashmoqchimiz.

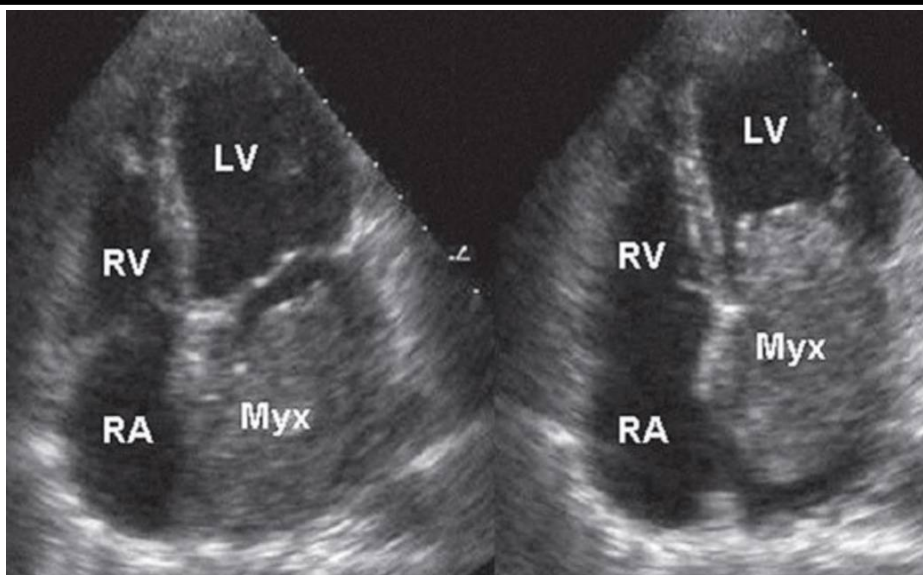
Hamma residiv tufayli klinikaga murojaat qilgan bemorlarda avvalgi (operatsiyagacha bo'lgan) shikoyatlar yana takrorlangan, turar joylaridagi kontrol exokardiografiya, dopplerografiya bilan miksoma residiviga shubha bo'lgani uchun, ular bizning klinikamizga qayta qabul qilinganlar. Diagnostikada EXOKG dan tashqari, rentgen tekshirish usullari, boshqa organ va sistemalar faoliyatini tekshirib, poliklinika sharoitida diagnozni aniqlab, gospitalizatsiya bo'lganlar. Bemorlarga berilgan kasallik tarixidan ko'chirmalarda keltirilgan informatsiya yana olingan yangi informatsiya bilan solishtirilib, haqiqatda miksoma residivi aniqlangandan so'ng, jarroh konsultatsiyasidan keyin qayta amaliyot rejasi bilan, bemorning roziligidan so'ng gospitalizatsiya qilinganlar. Traditsion sun'iy qon aylanishi va kardioplegiya sharoitida bajariladigan amaliyotga tayyorgarlik 2-3 kuni tashkil etgan. So'ngra, klinikamizda qabul qilingan uslublarga asosan, qayta operatsiya – resternotomiya, kardioliz va qaytalangan miksomani olib tashlash amaliyoti bajarilgan. Asosiy etapdan avvalgi e'tiborga loyiq tekshiruv – yurak kameralari va asosiy qon tomirlar joylanishini lokal EXOKG apparatida to'sh suyagi anatomiyasini, avval bajarilgan sternotomiya natijasini analiz qilinishi lozim. Shundan keyin, intraoperatsion EXOKG bilan qaytadan sternum orqa qismini ko'zdan kechirib, qayta sternotomiya maxsus sternotom bilan bajarilgan. Hamma 6 holatlarda ham asorat kuzatilmadi.

Qaytalangan miksomalarni olib tashlash amaliyoti klinikamizda qabul qilingan umumiy anesteziya, sun'iy qon aylanishi va kardioplegiya sharoitida bajarildi. Bemorlardan 4 tasi ayol, 2 tasi - erkak edi. Umumiy bemorlar yoshi 43,6±3,7 yilni tashkil qildi. Umumiy sun'iy qon aylanish vaqti 48,9±4,5 min., kardioplegiya davri 41,6±3,8 min.ni tashkil etdi. Tana harorati 34,2±2,6 gradus S ni tashkil etdi.

Haqiqatda ham residiv miksoma aniqlangan bemorlarda o'sma hajmi, joylanishi, mobilligi, gemodinamik ko'rsatkichlari aniqlanib, qayta o'smani olib tashlash amaliyoti bajarilgan. Oval darcha orqali o'sgan o'smalarda shu o'sma asosini tashkil qilgan bo'lmachalar devori rezeksiya qilinib, hosil bo'lgan defekt autoperikard yoki flon-lavsan, ksenoperikard yordamida yamoqlangan (plastika). Bemorlarning 4 si ham qoniqarli natija bilan klinikadan chiqarilganlar.

Natijalar va ularning muhokamasi. Residiv miksomaning aksariyati (6 tasidan 4 tasi), klinik belgilari, tekshirish natijalariga qaraganda, xuddi birlamchi holatdagi belgilarning qaytalanishi, tekshirish natijalari esa haqiqatda xam usha olib tashlangan bo'lmachalar devoridagi oval chuqurlikda o'sma paydo bo'lganligini tasdiqladi. Umumiy klinik va laborator tekshirishlardan so'ng, bemorlar rejali ravishda qayta amaliyotga tayyorlandi. Qo'llangan anesteziya va sun'iy qon aylanish, kardioplegiya sharoitida qayta amaliyot bajarildi. Asosiy e'tibor resternotomiya bosqichiga qaratildi, asoratlar bo'lmadi. Xamma 4 qayta miksoma hollarida ham qayta amaliyot asoratsiz bajarildi: o'ng bo'lmacha choklar yo'lida ochilib, residiv o'sma tag-tugi bilan kesib olindi. Bo'lmachalararo devorning oval chuqurcha qismi o'sma bilan birga olinganligi tufayli, 2 holda shu devor tiklanishida ksenoperikard yamog'i ishlatildi.

Miksomaning qaytalanishining oilaviy variantiga alohida to'xtalib o'tmoqchimiz. Maxsus adabiyot taqrizi ham bunday residiv miksomalarning juda kam aniqlanganligini tasdiqlaydi [4,5,6]. Bemor J., 48 yoshda, klinikamizga birlamchi operatsiya – miksomani olib tashlash amaliyotidan so'ng, 4 yildan keyin yana o'sha o'sma klinikasi, kuchli asoratlari bilan (yuqori o'pka gipertenziyasi, o'ng qorincha yetishmovchiligi, yurak quvvatsizligi, qon aylanishning dekompensatsiya darajasi, anasarka holatida) keltirilgan. Tezlikda bajarilgan intensiv davolash va tekshirish natijasiga ko'ra, bemorda ko'plamchi residiv miksoma aniqlandi. Bu holda, bemorda asosan o'ng yurak qismi o'smalari klinikasi aniqlandi, o'ng qorincha oquv qismi reduksiyasi, juda yuqori darajali o'pka gipeertenziyasi, shuning hisobiga o'ng qorincha yetishmovchiligi, trikuspidal klapan obstruksiyasi aniqlandi. O'smaning gigant kattaligi 13x6sm bo'lib, bir qism o'sma o'ng bo'lmacha gumbaz qismida aniqlangan. O'smaning qon oqimiga to'sqinlik darajasi kuchliligini hisobga olib, bemor shoshilinch ko'rsatkichlar bilan qayta amaliyotga olindi. Reoperatsiya: Yurak o'ng bo'lmacha residiv miksomasini sun'iy qon aylanishi va kardioplegiya sharoitida olib tashlash (prof.X.A.Abdumadjidov). Yuqorida ko'rsatilgan asoratlar tufayli, bemorni umumiy anesteziyasi xam juda xavotirli bo'ldi, mutaxassislarning maxorati tufayli bemor bu etapdan, va qayta sternotomiyadan asoratsiz o'tdi.

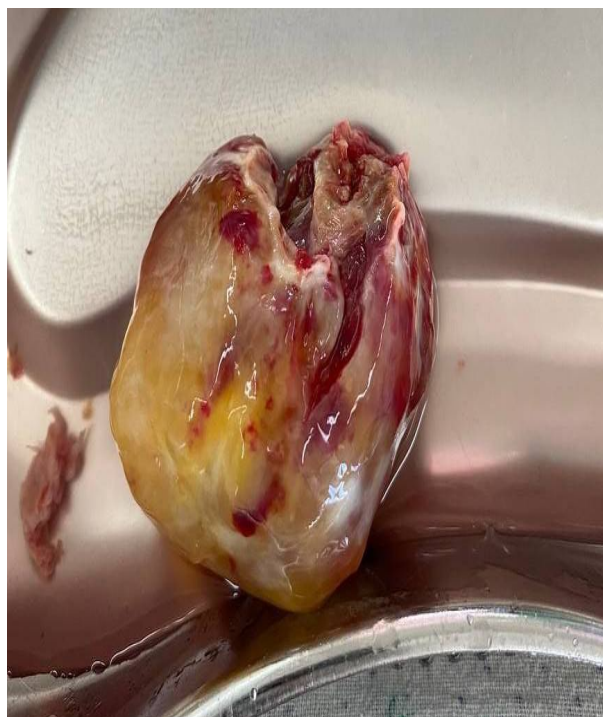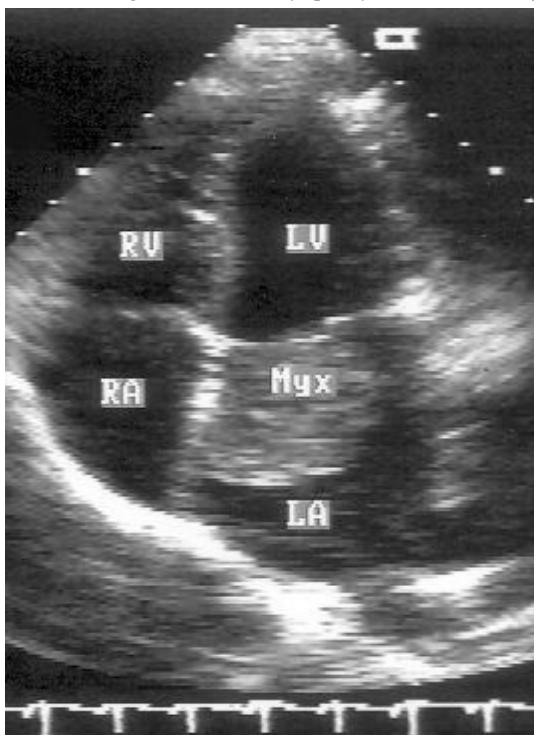


Рasm 1,2. Mitral teshikni to'suvchi gigant chap bo'lmacha miksomasi

Kardioliiz asosan yurakning o'ng qismida bajarilib, aorta qayta kanyulyatsiyalandi. Yuqori va pastki kovak venalar kanyulyatsiyasi ham juda mas'uliyatli edi, kardioplegiyadan so'ng, yurak o'ng bo'lmachasi katta hajmda ochildi. Reviziya: xaqiqatdan ham juda katta hajmli miksoma, kattaligi 13x6,5sm bo'lib, oval darchaning o'ng qismidan boshlangan, bir qism miksoma o'ng bo'lmacha gumbazida joylashgan, yumshoq quyqasimon, «uzum boshi» shaklidagi o'sma olib tashlandi. O'ng bo'lmacha gumbazidagi o'sma ham fragmentatsiyasiz olindi. Katta hajmdagi miksoma o'ng atrioventrikulyar darcha orqali o'ng qorincha chiquv qismini ham qisman obturatsiya qilgan holda, bu o'sma qismlari ham muvofiqiyatli olib tashlandi. Oval darchada joylashgan 2,5sm bo'lgan o'sma ildizi batamom olib tashlanib, bo'lmachalar devori ksenoperikard yordamida 3x4sm yamoq bilan plastika qilindi. Reviziyada trikuspaidal funksional yetishmovchiligi aniqlandi. Hamma o'sma olib tashlangan to'kimalar betadin, spirt bilan ishlandi. Yurak kameralari qayta reviziyasida boshqa patologiya topilmadi. Yurak kameralari devorlari tiklandi. Uch marotaba deaeratsiya EXOKG kontrolida bajarilib, aorta klampi olindi, yurak va qon 37 gr.gacha istildi. Yurak faoliyati o'z o'zidan qayta tiklana boshladi. O'ng qorincha ustki qismiga miokardial elektrod tikildi. Asta sekin medikamentoz dorilar oyordamida, sun'iy qon aylanish apparati faoliyati kamaytirilib, gemodinamik ko'rsatgichlar turgunligida, o'rta miqdorda yurak toniklari bilan, sun'iy qon aylanish apparati faoliyati to'xtatildi. Bemor hamma kerakli muolajalardan so'ng, o'rtacha stabil ko'rsatgichlarda reanimatsiyaga o'tkazildi.

Bemor rejali ravishda, intensiv davolanishdan so'ng, 3-kuni bo'linga o'tkazildi, rejali davolanidan so'ng, 12- kuni bemorga javob berildi. Davom ettirilishi lozim medikamentoz davolanish, Andijon klinikasi zimmasiga yuklanib, bemorga javob berildi.

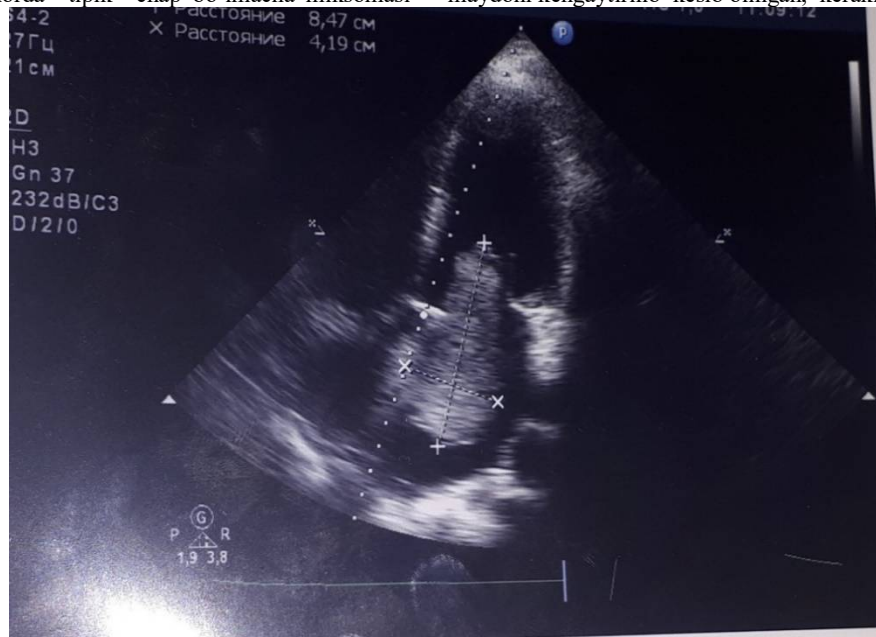Bu operatsiyadan keyin, taxminan 10 yildan so'ng, Andijon yurak-qon tomir jarrohligi bo'limiga bemor J., 26 yoshda, tipik chap bo'lmacha o'smasi – miksomasi bilan qabul qilindi. Tekshirishlar natijasida bemorda o'rtacha kattalikdagi chap bo'lmacha miksomasi aniqlangan. Rejali tayyorgarlikdan so'ng, bemorda sun'iy qon aylanishi va kardioplegiya



Рasm 3. Remiksoma 5x4sm chap bo'lmachada.

sharoitida o'smani olib tashlash amaliyoti yaxshi natija bilan bajarilgan (t.f. n. Turgunov A.I.). Amaliyotdan so'nggi davr asoratsiz o'tib, bemor 8 kunda klinikadan chiqarilgan. Operatorning ta'kidlashicha, operatsiya hech qanday qiyinchiliksiz, asoratsiz bajarilgan (rasm 3.), operatsiyadan keyingi davr ham asoratsiz o'tgan va bemor yaxshi natijalar bilan uyiga javob berilgan. Lekin, 2 yildan keyin, shu bemor J., 28 yoshda, Andijon klinikasiga qayta murojaat qilgan. Poliklinik tekshirishlar natijasiga ko'ra, bemorda chap bo'lmacha residiv miksomasi aniqlangan. Hali kuchli asoratlari bo'lmagan holda, bemorning yaqinlari uni Toshkentga, bizning klinikamizga jo'natilishini talab qilganlar. Birinchi operator murojaatiga ko'ra, bemor bizning klinikamizga joylashtirilgan. Dinamik kuzatuvlar natijasiga qaraganda, qaytalangan residiv o'sma o'sishi kuzatilgan. 2 yil davomidagi kuzatishga ko'ra, residiv o'sma 3x4sm dan to 5x5sm ga kattalashgan. Dinamik kuzatishlar natijasiga ko'ra, bemor rejali ravishda qayta operatsiyaga - reoperatsiyaga tayyorlangan. Shunisi qiziqki, bu bemor bizda ikki marta og'ir operatsiyalarni o'tkazgan o'sha 48 yoshli bemor J. ning qizi ekan. Onasining ta'kidlashicha, qizida kasallik alomatlar uzoq vaqt bilinmagan, o'sma aniqlangandan keyin, yuqorida qayd qilingan tekshirishlar natijasida bemorda tipik chap bo'lmacha miksomasi

aniqlanib, rejali ravishda operatsiya bo'lgan. Ammo, 2 yildan keyin yana o'sha diagnoz bilan qayta operatsiya ko'rsatgichlari aniqlanganligi bemor qarindoshlari uchun muammo tuyulgan. Birinchi operatsiyani bajargan xirurgga ishonch bildirmay, bizning klinikamizga kelishgan. Vaxolanki, otasida bo'lib o'tgan qiyinchiliklar, o'smaning juda kuchli agressiv o'sishi, kuchli asoratlarga ega bo'lishi, qizida aniqlanmagan. Ikkinchi bemor ayolda o'smaning noagressiv, sekin rivojlanishi ta'kidlangan. Yuqorida keltirilgan faktlar asosida oilaviy miksoma, uning rivojlanishida ham residivga moyillik borligi aniqlandi. Rejali tayyorgarlikdan so'ng, bemor J., 28 yoshda, qayta operatsiyaga - residiv chap bo'lmacha miksomasini olib tashlash amaliyotiga tayyorgangan. Rejali qayta operatsiya xech qanday qiyinchiliklarsiz bajarilgan (prof.X.A.Abdumadjidov). Resternotomiya. Kardioliiz. Kanyulyatsiya. Sun'iy qon aylanishi va kardioplegiya tipik usulda bajarilgan. Reviziyada xaqiqatdan ham o'sha olingan chap bo'lmacha miksomasi o'rnida qaytadan yana o'sma paydo bo'lgan, hajmi 5x4sm (rasm.4), konsistensiyasi, rangi, tuzulishi avvalgi o'smaga o'xshash, yana oval darcha orqali o'sgan. Qisman chap atrioventrikulyar darchani obturatsiya qila boshlagan. O'sma adekvat holda, asoratsiz, butunligicha olib tashlangan. Oval darcha maydoni kengaytirilib kesib olingan, kerakli



Rasm.4. Chap bo'lmacha Remiksomasi. 5x4sm, mitral darchani qisman berkityapti.

antiseptiklar bilan ishlovdan keyin, bo'lmalararo devor yamoqsiz tiklangan. Operatsiyaning qolgan qismlari ham asoratsiz yaxshi natijalar bilan tugatilgan. Bemor reanimatsiyada 1 kun bo'lib, stabil ko'rsatgichlar bilan bo'limga o'tkazilgan. Rejali davolanish 7 kun bo'lib, 8 - kuni bemorga javob berilgan. Kontrol EXOKG da - natija qoniqarali. Bemor Andijon klinikasida kuzatuvda bo'lgan. Ammo, 1,5 yildan keyin shu bemor ayolda qayta tekshiruv natijasiga ko'ra ikkilamchi qayta o'sma - chap bo'lmacha o'smasi aniqlangan. Kuzatuvlar 1 yil davomida o'sma asta sekin kattalashganligi aniqlangan. Shunga ko'ra bemor bizning klinikada qayta kontrol EXOKG yordamida, MSKT bilan xam tekshirilgan. Bemorga yana qayta operatsiya taklif etilgan, ammo bemor boshqa klinikada ham konsultatsiya qilinishini etirof etgan. Xususiy «Ezgu niyat» kardiokirurgik klinikasida rejali ravishda qayta 3-marotaba amaliyotdan o'tgan. Tekshirish davomida xech qanday operatsiyaga qarshi ko'rsatgichlar bo'lmagan. Rejali ravishda reressternotomiya bilan 3-marta amaliyot bajarilgan (t.f.n. Irmuxamedov A.R.). Operatorning ta'kidlashicha, o'sma nainki chap bo'lmacha oval darchasidan, va o'ng bo'lmacha gumbazidan xam o'sgan, bu xildagi o'smalarni applikatsion deyilishiga sabab ham shuki, operatsiya adekvat qilinishiga qaramay, o'sma tekkan joyning o'zidan ham o'sishi mumkin ekan. Xirurgning ta'kidlashicha, operatsiyadan so'ng, u bemorga va yaqinlariga shu holdagi o'smalar mavjudligini, ular

avvalgi operatsiya adekvatligiga qaramay, yana paydo bo'lishi mumkinligi, bu haqida maxsus adabiyotda keltirilgan holatlar borligi tushuntirilgan. Bemor yaxshi natijalar bilan uyiga javob berilgan.

Endi shu holatlar yuzasidan maxsus adabiyotlarda nimalar qayd qilingani hakida gaplashsak. Yukorida keltirilgan avtorlarning ta'kidlashicha, bunday holatlar katta klinikalar tajribasida keltirilgan. Xususan, Maytesyan Sh.A., Mironenko V.A., Mutema Ch.A. larning ta'kidlashicha [2015], shunday holatlar kuzatilgan, ular tajribasida bemorlarni 3 va undan ko'p marotaba residiv miksoma tufayli amaliyotlar bajarilgan. Mashxur ingliz kardiokirurgi Stiven Uestabi [2019] takidlashicha, uning tajribasida unikal holat - bir bemorni 6 marta miksoma residivi tufayli qayta operatsiyalar bajarganligi takidlangan. Oxirgi 6 - operatsiyadan oldin, kardiokirurg bemorga va yakinlariga bu 6-operatsiya oxirgisi, yana qaytalansa men operatsiya qilolmayman deb ogohlantirgan. Operatsiya yaxshi natija bilan o'tgan, shundan keyin yana o'smaning qaytalanishi u bemorda kuzatilmagan.

Demak, **xulosa** qilib shuni aytish lozimki:

1. Miksoma residivi ehtimoli har bir bemorda uning birlamchi adekvat operatsiyasiga qaramay saqlanadi.
2. Miksomalarda residivi taxminan 2-3,5% hollarda kuzatiladi.
3. To'g'ri xirurgik taktika aniqlangan holda miksoma residivi amaliyotini yaxshi natijalar bilan qayta bajarish imkoniyati katta.

References/Список литературы/Iqtiboslar

1. Abdumajidov Kh.A., Nazirova L.A., Turgunov A.I. Features of diagnosis, clinical examination and surgical treatment of cardiac myxomas. Toolkit. Tashkent - 2016. 40 p.
2. Bockeria L.A., Malashenkov A.I., Kavsadze V.E., Serov R.A. Cardiooncology. – М.: NTSSSH named after A.N.Bakulev RAMS. 2003. - 254s
3. Ikramov A.I., Aliev Sh.M., Juraeva N.M., Pulatov L.A. MSCT angiography in the diagnosis of primary heart tumors. Mat.XX1 of the All-Russian Congress of Cardiovascular Surgeons. - Moscow. 2015, p. 32
4. Lugovsky M. K. Myxomas of the heart: the results of surgical treatment and clinical and morphological characteristics: author. dis. ... Dr. med. Sciences: 14.01.26. - М.: FGBU National Research Center for Transplantology and Artificial Organs named after Academician V. I. Shumakov of the Ministry of Health of the Russian Federation. - 2017. - 148 p.
5. Maytesyan Sh.A., Mironenko V.A., Mutema Ch.A.: Threefold recurrence of multiple mixomas of the right and left atria. Mat.XX1 of the All-Russian Congress of Cardiovascular Surgeons. - Moscow. 2015. S. 32.
6. Sato T., Watanabe H., Okawa M., Iino T. et al., Right Atrial Giant Myxoma Occupying the Right Ventricular Cavity// Ann. Thorac. Surgery.-2012. – Vol. 94. – P.643-648.
7. Merello L., Elton V., González D., Elgueta F. et al. Cardiac myxomas. Analysis of 78 cases // Rev Med Chil. - 2020. - No. 1. - R. 78–82.
8. Vijan V., Vupputuri A., Nair R. C. Case report an unusual case of biatrial myxoma in a young female // Case Rep Cardiol. — 2016.