

ПРОЛАПС НЕОВЛАГАЛИЩА ПОСЛЕ СИГМОИДАЛЬНОГО КОЛЬПОПОЭЗА**М. Д. Маматкулова, Б. Б. Негмаджанов**

Самаркандский государственный медицинский университет, Самарканд, Узбекистан

Ключевые слова: вагинопластика, синдром Майера-Рокитанского-Кюстнера—Хаузера, сигмоидальный кольпопоз, пролапс неовлагалища.

Tayanch so'zlar: vaginoplastika, Mayer-Rokitanskiy-Kyustner—Hauzer sindromi, sigmasimon kolpopoez, neovagina prolapsi.

Key words: vaginoplasty, Mayer-Rokitansky-Küstner—Hauser syndrome, sigmoid colpoeisis, neovaginal prolapse.

В настоящее время рекомендованным лечением пролапса слизистой неовлагалища является хирургическое иссечение избыточной ткани. При пролапсе свода или тяжелого выпадения слизистой оболочки, предложено фиксация к крестцово-остистой связке, подвешивания неовлагалища к связке Купера и промонтопексия. Мы представляем анализ историй болезни 28 пациентов с пролапсом искусственного влагалища, которым было выполнено хирургическое лечение. Послеоперационный период протекал гладко и никаких признаков рецидивирующего пролапса не наблюдалось.

SIGMASIMON KOLPOPOEZDAN KEYINGI NEOVAGINA PROLAPSI**M. D. Mamatkulova, B. B. Negmadjanov**

Samarqand davlat tibbiyot universiteti, Samarqand, O'zbekiston

Hozirgi vaqtda neovaginal shilliq qavatining prolapsi uchun tavsiya etilgan davolash ortiqcha to'qimalarni jarrohlik yo'li bilan olib tashlashdir. Apical prolapsi yoki og'ir shilliq qavatning prolapsi uchun sakrospinoz va Kuper bog'lamga fiksatsiya va promontopeksiya tavsiya etilgan. Biz qinning sun'iy prolapsi bilan jarrohlik muolaja qilingan 28 nafar bemorning anamnez tahlilini taqdim etamiz. Operatsiyadan keyingi davr asoratsiz o'tdi va takroriy prolaps belgilari kuzatilmadi.

PROLAPS OF THE NEOVAGUNA AFTER SIGMOID COLPOIESIS**M. D. Mamatkulova, B. B. Negmadjanov**

Samarkand state medical university, Samarkand, Uzbekistan

The currently recommended treatment for neovaginal mucosal prolapse is surgical excision of the excess tissue. For fornix prolapse or severe mucosal prolapse, fixation to the sacrospinous ligament, neovaginal suspension from Cooper's ligament, and promontopexy have been suggested. We present an analysis of case histories of 28 patients with artificial vaginal prolapse who underwent surgical treatment. The postoperative period was uneventful and no signs of recurrent prolapse were observed.

О пролапсе неовлагалища после сигмоидального кольпопоза почти не сообщается в литературе; в нескольких исследованиях было указано, что частота пролапса составила 2,3-8,1% [1,3,4,5,6]. В литературе описано несколько хирургических процедур для лечения пролапса свода влагалища вагинальным или абдоминальным доступом. Лечение этой патологии пока не стандартизировано, но некоторые авторы уже описали роль лапароскопической хирургии в лечении этого осложнения [2,6,7]. Лапароскопическая фиксация к крестцовому мысу (промонтофиксация) использовалась для восстановления пролапса тазовых органов с хорошими долгосрочными результатами, низкой частотой рецидивов и заболеваемости, а также хорошим послеоперационным качеством жизни. Согласно Кокрановскому обзору [7], абдоминальная промонтопексия связана с более низкой частотой рецидивов выпадения свода и диспареунии по сравнению с вагинальной крестцово-остистой кольпопексией [8]. В работе Иво Файхнел-Счейнг (2021) был проведен литературный обзор и описан клинический случай женщины 41 года с пролапсом неовлагалища IV степени. Как показал случай, что при возникновении выпадения неовлагалища после сигмоидального кольпопоза необходимо учитывать несколько сложных аспектов. В первую очередь длина неовлагалища, необходимость сохранения сосудистой ножки, междисциплинарный подход и высококвалифицированные хирурги, владеющие процедурой [9]. Ученый из Японии, (2021) описывают клинический случай применения лапароскопической сакрокольпопексии (ЛСК) у 59-летней женщины с вагинопластикой сигмовидной кишки в анамнезе, которой была выполнена по

поводу пролапса культи сигмовидной кишки IV степени. Этот клинический случай показывает возможность применения ЛСК в качестве хирургического лечения пролапса культи сигмовидной кишки у пациентов с синдромом Майера-Рокитанского-Кюстнера (СМРК) [10]. Ученные из Италии провели историческое когортное исследование 62 пациентов, перенесшие вагинопластику из сегмента сигмовидной кишки в течение 25 лет. Послеоперационные осложнения, требующие дополнительной операции понадобились 3 (4,8%) пациентам, из них в 1 (1,6%) случае был пролапс неовагины [11]. В Индии проведено исследование 8 случаев с СМРК. Всем пациенткам выполнена вагинопластика из сигмы под общим наркозом. Возрастной диапазон составлял 12-17 лет (в среднем 14,4 лет). У одного пациента было выпадение слизистой оболочки неовлагалища, которой потребовалось иссечение слизистой [12].

Материалы и методы исследования: Исследование выполнено в гинекологическом отделении 3 родильного комплекса г.Самарканда за период 2010-2020 гг. Возрастной диапазон исследуемых женщин составил от 17 до 35 лет. В качестве основной лечебной методики всем женщинам проводилось хирургическое лечение в зависимости от степени пролапса неовлагалища.

Результаты и их обсуждения: Так, из 28 обследованных больных, у 22 (78,6%) было преимущественно пролапс слизистой неовлагалища, у 6 (21,4%) пролапс свода неовлагалища. Сигмоидальный кольпопоз выполнен у пациентов с синдромом Майера-Рокитанского-Кюстнера (СМРК) в 26 (92,9%) случаев и с аплазией влагалища при функционирующей матке в 2 (7,1%) случаев. Наиболее часто пациенты отмечали дискомфорт в области половых органов или наличие инородного тела в области промежности 18 (100%) случаев, чувство тяжести внизу живота 12 (42,9%) случаев, диспареуния у 14 (50%), а также сочетание этих жалоб 14 (50%) случаев. У обследуемых пациенток длительность заболевания колебалась от месяцев до нескольких лет.

Перед операцией проводили измерение по системе POP-Q.

Стадии пролапса неовлагалища среди пациентов при поступлении представлены в табл. 1.

При применении системы POP-Q для определения пролапса неовлагалища, мы обнаружили положительную динамику уже через 1 месяц после оперативного лечения, все показатели пришли в норму и имели положительный результат, который говорил о правильной тактики оперативного лечения. Далее повторный осмотр через 2 месяца и 3 месяца статистически не изменялся среди пациенток (табл. 2).

Кроме удовлетворения состоянием после операции, пациентки чувствовали себя хорошо, отсутствовали какие-либо жалобы и отмечали улучшение качество жизни. Из этого следует, что применение системы POP-Q до и после оперативного лечения, показала себя как оценочный объективный метод при пролапсе неовлагалища у пациенток после сигмоидального кольпопоза.

Помимо пролапса артифициального влагалища у обследуемых женщин в 7 (25%) случаев были выявлены различные сопутствующие гинекологические заболевания. В структуре гинекологической патологии у наблюдаемых больных выявлено: фибромиома матки у 2 (7,1%), эндометриозная киста у 1 (3,5%), фолликулярная киста яичника у 1 (3,5%), полики-

Таблица 1.

Стадии пролапса неовлагалища по системе POP-Q.

Стадия пролапса неовлагалища	Пациенты	
	n	%
II	18	64
III	8	28,5
IV	2	7,5

Таблица 2.

Показатели динамики по системе POP-Q после операции.

Признак	До операции	Через 1 мес.	<i>p</i>	Через 2 мес.	<i>p</i>	Через 3 мес.	<i>p</i>
Aa, см	1,4	-2,5	< 0,05	-2,4	> 0,05	-2,4	> 0,05
Ba, см	1,8	-2,8	< 0,05	-2,7	> 0,05	-2,7	> 0,05
Ap, см	-0,6	-2,6	< 0,05	-2,6	> 0,05	-2,6	> 0,05
Bp, см	-0,2	-2,8	< 0,05	-2,7	> 0,05	-2,6	> 0,05
C, см	-1,1	-4,6	< 0,05	-4,5	> 0,05	-4,4	> 0,05
tvI, см	7,3	7,1	< 0,05	7,1	> 0,05	7,1	> 0,05
gh, см	3,8	3,2	< 0,05	3,2	> 0,05	3,2	> 0,05
pb, см	2,4	2,5	< 0,05	2,6	> 0,05	2,4	> 0,05

стоз яичников у 3 (10,7%). Также при анализе экстрагенитальной патологии обследуемых пациенток нами выявлено варикозное расширение вен нижних конечностей у 4 (14,3%) пациенток, пупочная грыжа у 1 (3,5%) пациентки, хронический бронхит у 1 (3,5%) пациентки, заболевание желудочно-кишечного тракта у 3 (10,7%) пациенток. Так при пролапсе слизистой неовлагалища, которое выявлялось у 22 (78,6%) выполнено иссечение избыточной ткани, а при пролапсе свода неовлагалища у 6 (21,4%) – выполнена промонтопексия абдоминальным доступом. Послеоперационных осложнений не наблюдалось.

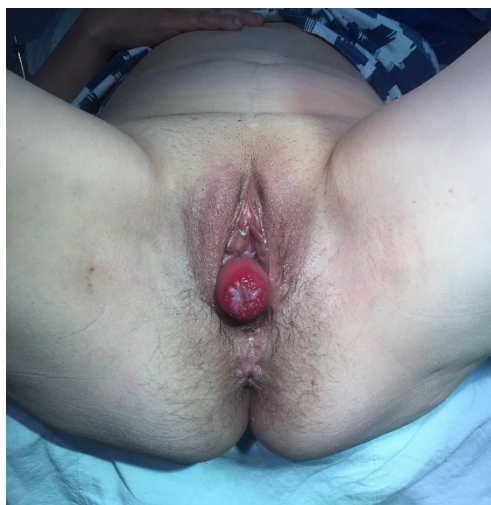


Рис. 1. Пролапс неовлагалища IV степень.

Пациентка 38 лет поступила с жалобами на чувство инородного тела в области промежности. В 17 была обследована и выставлен диагноз: синдром Майера-Рокитанского-Кюстнера, выполнена операция сигмоидальный кольпопоз. После 21 года поступила с пролапсом слизистой неовлагалища. Выполнено иссечение слизистой неовлагалища, через 6 месяцев был рецидив повторно прооперирована. На данном приеме оценку общего и гинекологического статуса проводили при помощи осмотра и изучали степень пролапса при помощи системы POPQ предложенной ISC (International Continence Society) в 1996г. При обследовании мочеполовых органов, прежде всего, оценивалось состояние слизистой оболочки и кожи преддверия влагалища, наружного отверстия уретры, перианальной области; обращалось внимание на наличие свободных выделений, их цвет, характер, а также оценивалось состояние слизистой оболочки неовлагалища.

Диагностирована IV степень пролапса неовлагалища: Aa 3, Ap 4, C 4, gh 3, pb 3, tvI 8, Ba 1, Bp 2. Пациентке выполнена промонтопексия в качестве хирургического лечения апикального пролапса с СМРК. Информированное согласие было получено для процедуры. Ближайшее послеоперационное наблюдение проводилось через 15-30-45 дней, осложнений и жалоб не предъявляла (рис.1).

Наш случай показал, что при возникновении пролапса неовлагалища после сигмоидального кольпопоза необходимо учитывать несколько сложных аспектов. Наша пациентка перенесла хирургическую коррекцию пролапса неовлагалища неоднократно. Наш опыт согласуется с обзором литератур, которые мы нашли.

Выводы. Таким образом, при выборе лечения пациентов с пролапсом неовлагалища

необходимо учитывать анатомию, длину и ширину неовлагалища, а также потребности пациентов в повседневной жизни и половом акте. Чтобы оценить результаты и безопасность различных методов лечения, необходимы хорошо спланированные исследования и дополнительные сведения о случаях. Подведя итоги, мы можем сказать, что по данным литературы нет стандартов техники хирургической коррекции пролапса. В связи с этим возникает необходимость в разработке путей профилактики пролапса неовлагалища во время операции сигмоидального кольпопоза у пациентов с СМРК.

Лечение данной категории пациенток целесообразно проводить в специальных центрах, одной из задач которых является обучение специалистов в области тазовой хирургии. Все это позволит улучшить результаты лечения и снизить число осложнений.

Использованная литература:

1. Маматкулова М.Д. Хирургическое лечение пролапса артифициального влагалища после сигмоидального кольпопоза. // Журнал: Тиббиётда янги кун №6 (38/1) 2021, С.602-604
2. Негмаджанов Б.Б., Маматкулова М.Д., Арзиева Г.Б. Пролапс искусственного влагалища после сигмоидального кольпопоза // Журнал: Проблема биологии и медицины №1 (126) 2021, С.187-188
3. Б.Б. Негмаджанов, М.Д. Маматкулова, В.О. Ким Множественная миома матки и киста яичника спустя 20 лет после сигмоидального кольпопоза // Вестник врача, № 4, 2017. С.58-59.
4. Neron M, Ferron G, Vieille P, et al: Treatment of neovaginal prolapse: case report and systematic review of the literature. *Int Urogynecol J* 2017; 28:41
5. Hao Z., Yang S.: Neovaginal prolapse treated with sacrospinous ligament suspension: a case report and review of the literature. *J Pediatr Adolesc Gynecol* 30 (2017) 505-507
6. Mamatkulova MD, Negmadjanov BB, et al: Neovaginal prolapse in Mayer-Rokitansky-Kustner syndrome: a case report. *International Engineering Journal for research and development*. 2021; Vol.6 Issue 4:1-3
7. Djordjevic ML, Stanojevic DS, Bizic MR. Rectosigmoid vaginoplasty: clinical experience and outcomes in 86 cases. *J Sex Med*. 2011;8(12):3487–3494.
8. W Kondo, R Ribeiro et al.: Laparoscopic promontofixation for the treatment of recurrent sigmoid neovaginal prolapse: case report and systematic review of the literature. *J Minim Invasive Gynecol*. Mar-Apr 2012;19(2):176-82.
9. Toh VV, Bogne V, Bako A. Management of recurrent vault prolapse. *Int Urogynecol J*. 2012 Jan;23:29–34.
10. Faehnle-Schiegg I., Christmann-Schmid C.: Surgical Techniques for the Prolapse of Neovagina in Women: Case Report and Review of Literature. *International Journal of Women's Health* 2021 Jan 13;13:81-86.
11. Yadav M., Hayashi T., Krisna R. et al.: Laparoscopic sacrocolpopexy in patient with vault prolapsed of the sigmoid stump after vaginoplasty in Mayer-Rokitansky-Kuster-Hauser syndrome: A case report. *J Case Reports in Women's Health* 30(2021) e00313
12. E Imparato, A Alfei et al.: Long-term results of sigmoid vaginoplasty in a consecutive series of 62 patients. *Int Urogynecol J* (2007) 18:1465–1469
13. Rajimwale A, Furness PD, 3rd, Brant WO, Koyle MA. Vaginal constructio using sigmoid colon in children and young adults. *BJU Int*. 2004;94:115–9.