

## КЎКРАК ЁШДАГИ БОЛАЛАРДА ЧАНОҚ-СОН БЎГИМИ ДИСПАЗИЯСИ ВА ТУҒМА ЧИҚИШИНИ ЭРТА АНИҚЛАШ, ДАВОЛАШ ВА ОЛДИНИ ОЛИШ



Ахтамов Аъзам, Ахтамов Азим Аъзамович  
Самарқанд давлат тиббиёт университети, Ўзбекистон Республикаси, Самарқанд ш.

### РАННЯЯ ДИАГНОСТИКА, ЛЕЧЕНИЕ, ПРОФИЛАКТИКА ДИСПАЗИИ И ВРОЖДЕННОГО ВЫВИХА БЕДРА У НОВОРОЖДЕННЫХ И ДЕТЕЙ ГРУДНОГО ВОЗРАСТА

Ахтамов Аъзам, Ахтамов Азим Аъзамович  
Самаркандский государственный медицинский университет, Республика Узбекистан, г. Самарканд

### EARLY DIAGNOSIS, TREATMENT, PREVENTION OF DYSPLASIA AND CONGENITAL HIP DISLOCATION IN NEWBORNS AND INFANTS

Akhtamov Azam, Akhtamov Azim Azamovich  
Samarkand State Medical University, Republic of Uzbekistan, Samarkand

e-mail: [info@sammu.uz](mailto:info@sammu.uz)

**Резюме.** Чаноқ-сон бўғими диспазияси ва сон суягининг туғма чиқиши болалар ўртасида нисбатан кўп учрайдиган оғир ортопедик касалликлардан бири ҳисобланади. Бир ёшгача бўлган болалар ўртасида бугунги кунда таянч-ҳаракат аъзолари туғма касалликларининг асосий қисмини ушбу патология улушига тўғри келади. Чаноқ-сон бўғими диспазияси ва сон суяги туғма чиқиши ҳар 1000 нафар туғилган янги чақалоқнинг 2-5 тасида учрасада, эрта функционал даволаш жараёнида физиотерапевтик муолажаларни самарали қўлланилишига қарамадан 15-45% болаларда даволаш самарадорлиги қониқарсиз бўлиб қолмоқда, 3 ойлик бўлгунча даволаш муолажалари бошланганда 97%, 3-6 ойлик даврида даволаш бошланганда 30% ҳолатда самарали натижаларга эришилмоқда [3,4,7,8]. Консерватив даволашдан кейинги релюксация, асептик некроз, дегенератив жараённинг ривожланиши каби ҳолатлар консерватив даволашнинг самарали усулларини такомиллаштириши зарурати бугунги кунда долзарб муаммоларидан биридир.

**Калит сўзлар:** болалар, чаноқ-сон бўғими, функционал даволаш, реабилитация.

**Abstract.** Pelvic joint dysplasia and congenital hip dislocation are among the most common severe orthopedic diseases in children. Today, among children under one year of age, this pathology corresponds to most congenital diseases of the musculoskeletal system. Pelvic joint dysplasia and congenital hip dislocation occur in 2-5 out of every 1000 newborns, despite the effective use of physiotherapy procedures in early functional treatment in 15-45% of children, the treatment effectiveness remains unsatisfactory, effective results are achieved in 97% of cases when treatment is initiated before 3 months of age and in 30% of cases [3,4,7,8]. At the beginning of treatment in the 3-6 month period, such conditions as relapse, aseptic necrosis, development of a degenerative process after conservative treatment, the need to improve effective conservative treatment methods is one of the urgent problems today.

**Keywords:** children, hip joint, functional treatment, rehabilitation.

Дунё миқёсида чаноқ-сон бўғими диспазияси ва соннинг туғма чиқишини эрта аниқлаш, функционал даволаш усулларини такомиллаштириш ва олдини олишга бағишланган муаммоларга катта эътибор берилмоқда, жумладан, ноинвазив дифференциал нузли ташхислаш усуллари ва симптомокомплекс ишлаб чиқилган, ультрасонографик кўрсаткичлар орқали чаноқ-сон бўғими элементларининг етуклик даражаси ва барқарорлиги, сифатли ва рақамли критерийларининг метрик тизими ишлаб

чиқилган. Индивидуал ёндашув орқали консерватив даволаш усуллари оптималлаштирилган [1,4,6,8]. Эрта жаррохлик (периацетабуляр пластика) усуллари қўлланилиб, каминвазив артроскопик усуллар ёрдамида куймич пештоқ юқори лаби (лимбус)ни тиклаш, куймич косачасини юмшоқ тўқималардан тозалаб, бўғим деворини мўътадиллаштириш жаррохлик усуллари, аддуктортомия ҳамда ортопедик шиналар ёрдамида функционал даволаш усуллари такомиллаштирилган [2,5,7] Оператив даволаш

усулларидан олинган натижаларининг самараси етарли даражада эмаслиги туфайли сон суяги туғма чиқишини даволашда функционал даволаш усулларини оптималлаштириш бугунги кунда муҳим ҳисобланмоқда.

Каменских М.С. (ҳам муаллифлар билан, 2012) чаноқ-сон бўғими дисплазиясини ривожланишига сабаб бўлувчи омилларни комплекс ўрганиб баҳолашган. Муаллифлар барча таъсир этувчи омилларни 5 гуруҳга: 1. Ижтимоий-генетик; 2. Акушерлик анамнези; 3. Экстрагенитал касалликлар; 4. Жинсий аъзолар орқали ўтадиган касалликлар; 5. Тиббий биологик омилларни ўрганишиб 32 та омилдан нисбатан таъсири юқори (12 та омилдан) бўлган 4 тадан кўп омил таъсирини ўрганишган. Чаноқ-сон бўғими дисплазияси кузатилган болаларнинг 68,2% ида 4 тадан кўп омил таъсири кузатилган бўлса, 22,5% ида 4 омилнинг биргаликдаги таъсири, 31,7% ида 5 омилнинг биргаликдаги таъсири, 14% ида 6 омилнинг биргаликдаги таъсирининг мавжудлигини кузатишган [5].

Шундай қилиб, турли халқлар ўртасидаги урф-одатларни чуқур ўрганиш, уларнинг фойдали томонларини кенг тарғиб қилиш, салбий томонларини бартараф этишнинг оқилона усулларини ишлаб чиқиш зарур бўлади. Йўргаклаш ва бешикка боғлаш жараёнини ортопедик усуллар билан мукамаллаштириш сонни туғма чиқишига мойиллиги бор беморларда ва бошқа туғма касалликларни олдини олиш, ҳамда ногиронликни камайтиришга имконият яратиши мумкин.

**Мақсад:** кўкрак ёшдаги болаларда сон суяги туғма чиқишини эрта аниқлаш, функционал даволаш ва реабилитация усулларини такомиллаштириш орқали даволаш натижаларини яхшилашдан иборат.

**Материал ва текшириш усуллари.** Республика травматология ва ортопедия илмий амалий тиббиёт марказининг Самарқанд филиали поликлиникаси ҳамда болалар травматологияси ва ортопедияси бўлимида 2020-2024 йиллар давомида даволанган бир ёшгача бўлган 117 бемор (161 бўғим) болаларни текшириш ва даволаш натижаларига асосланган. Текширилган бемор болаларнинг 92 тасини (78,6%) қиз ва 25 тасини (21,4%) ўғил болалар ташкил этди. Даволаш жараёнида кузатувимиздаги 117 бемордан 24 бемор (20,5%) Фрейка ёстикчасида, 29 нафар беморга (24,8%) функционал гипсли боғлама Шептун-Тер-Егиазаров усулида, 22 беморни (18,8%) стационар шароитда ва 42 бемор (35,9%) ўзимиз томондан амалиётга таклиф этилган янги клиник шина қўлланилиб даволанган.

**Даволаш ва тадқиқотлар натижалари.** Соннинг туғма чиқишини функционал усулда Фрейка ёстикчасида даволаш. Икки-уч ойликкача бўлган 21 беморга ҳам Фрейка ёстикчаси қўлланилди. Мазкур ёшдаги болаларда сон мушакларининг тонуси барқарорлашган бўлиб сонни ташқарига кериш ҳажми ҳам чекланган 60<sup>0</sup>-65<sup>0</sup> оралиғида бўлди.



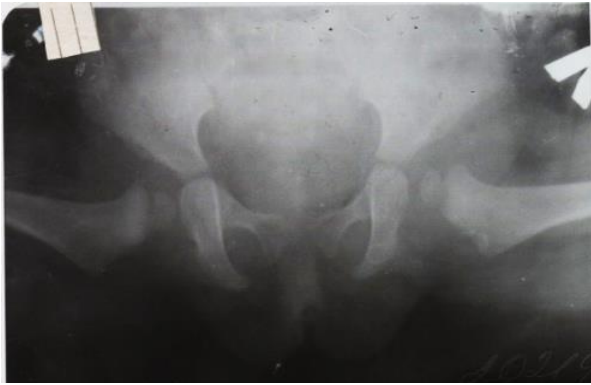**Расм 1.** Фрейка ёстикчаси

Соннинг туғма чиқишини функционал Шептун-Тер-Егиазаров усулида даволаш. Кузатувимиздаги 6-12 ойлик 29 нафар бемор функционал гипсли боғламаларда амбулатор шароитда даволанди. Уларнинг 25 та қиз, 4 таси ўғил болалар. Уш бу гуруҳдаги болаларнинг барчасида чаноқ-сон бўғимида очирилиш ҳаракати ҳажми 70<sup>0</sup>-75<sup>0</sup> дан кам бўлмаганлиги туфайли амбулатор шароитда Шептун-Тер-Егиазаров гипсли боғламда даволанди. Бемор болалар икки ҳафта давомида массаж ва физиотерапевтик муолажаларни қабул қилиб бўлгач уларга аввалига сон ва тиззадан 90<sup>0</sup> букилган ва чаноқ-сон бўғимидан ташқарига 60<sup>0</sup> керилган ҳолатда гипсли боғлам Шептун-Тер-Егиазаров усулида қўйилди (расм 2). Икки ҳафтадан сўнг гипсли боғлам чаноқ-сон бўғимидан 70<sup>0</sup> ташқарига кериб қайта қўйилади.

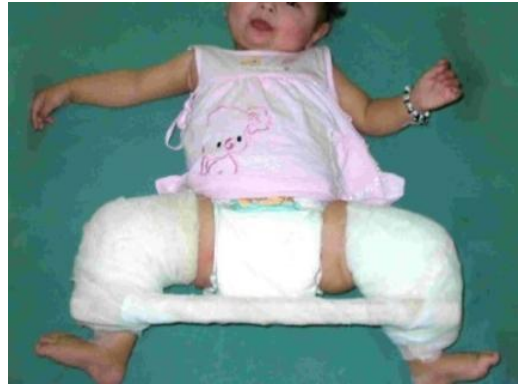*Таклиф этилган янги функционал усулда даволаш.* Сон суякларда туғма чиқиш ва ярим чиқиш билан 4-9 ойлик 42 болада (35,9%) таклиф этилган янги клиник шина қўлланилди (Фойдали моделга патент №FAP01285, 2018 йил, расм 3).

Мазкур мослама тақилганда бола оёқлари керилиб турсада, чаноқ-сон ва тизза бўғимларида фаол ҳаракат сақланиб қолади. Мослама энгил, қўллаш учун қулай ва сон суяги бошчасининг аста-секинлик билан бўғимга тушишига имконият беради. Бу эса гипсли боғламалардан афзалроқ.

*Соннинг туғма чиқишини лейкопластрли функционал тортмада даволаш.* Соннинг туғма чиқиши аниқланган 22 нафар (88%) бемор стационар шароитда даволанди.



а.

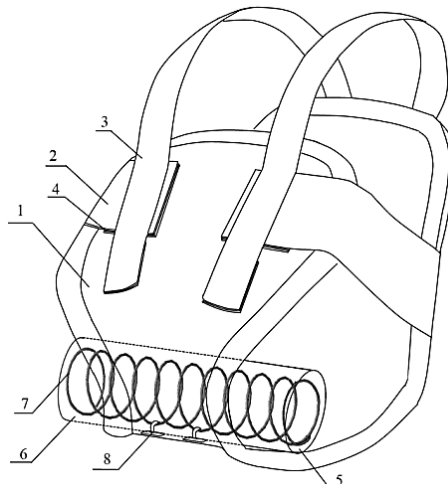


б.

**Расм 2.** А. Бемор Шептун-Тер-Егиазаров гипсли боғламда рентген тасвири. Б. Бемор оёқлари Шептун-Тер-Егиазаров гипсли боғламида



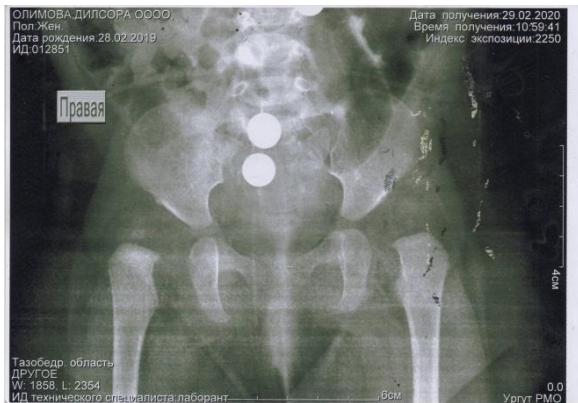
а.



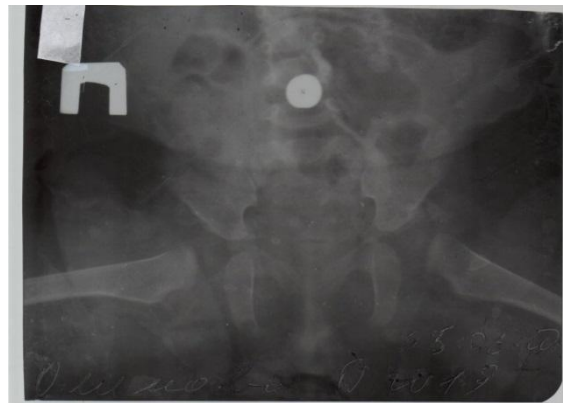б.



**Расм 3.** Соннинг туғма чиқишини даволаш учун клиник шина (а) ва схематик расми (б)



а.



б.

**Расм 4.** Бемор О.Д., 6 ой. Амбулатор карта №362. А. Беморда сонларнинг туғма чиқиши рентгенограммаси. Б. Бемор клиник шинада (даволанишдан 3 ой муддат ўтгач) рентгенограммаси

Беморларнинг 13 таси (11,1%) туманларда гипсли боғлам қўлланилиб даволанган ва натижасиз ҳолатлар кузатилган ёки сон суяги бошчалари бўғимга тушмаган.

Барча беморларга даволашга тайёрлаш даврида физиотерапевтик муолажалар қўлланилиб қаттиқ тўшакда “overhead” усулида оёқлари вертикал ҳолатда лейкопластрли функционал тортмада ётқизилди. Тортма тошнинг

оғирлиги бола ёши ва вазнига кўра танланади. Тортма тоши шундай оғирликда танланадики, бемор думбаси тушак юзасидан (узилиб) тегмай, кафт юзаси баландлигида кўтарилиб туриши таъминланади. Бемор оёқлари 1-2 кун вертикал йўналишда турди. Оналар фарзандини оёқларини, думба ва бел соҳаларини кунига 3-4 марта массаж қилиниб турдилар. Лейкопластрли функционал тортмада ётқизилган болалар 2-кундан бошлаб

аста-секинлик билан кунора  $5^0-10^0$  дан пастга туширилиб безовталаниш кузатилса 14-18 кун давомида горизантал ҳолатга яқин  $70^0-75^0$  оғмаликда туширилади. Чаноқ-сон бўғимларида сонларни келтириш контрактураси бартараф этилгач чаноқ-сон бўғимларида қон айланишни яхшилаш ва сон суяги бошчалари асептик некрозини олдини олиш мақсадида чаноқ-сон бўғимлари ва сонни келтирувчи мушакларига бўшаштирувчи массаж ва чаноқ-сон бўғимларига парафин аппликациялари қўйилди.

Кичик ёшдаги болаларда сонларнинг туғма чиқишини функционал усулда махсус керувчи мосламаларда даволанганда, гипсли боғламалар ечилгандан сўнг узоқ вақт оёқлар ҳаракатсиз ҳолатдан сўнг мушаклар кучсизланиши кузатилади. Шу билан бирга иммобилизациядан сўнг сон ва тиззадан букилган ва ташқарига буралган ҳолат сақланиб қолади. Шунинг учун сон ва тиззадан пассив тарзда букувчи, ёзувчи ҳамда оёқни ичкарига бурама тарздаги машқлар бажарилиши зарур бўлади.

Сон суяклари туғма чиқиши билан даволанган (9-12 ойлик) болалар соннинг туғма чиқишини даволашнинг барча босқичларидан сўнг динамикада 2,5-3 ёшда сон суякларини проксимал қисмларини торсияси (антиторсия) кузатилса, яъни бирламчи мавжуд бўлган антиторсия (редукцияга) учрамаса махсус деротацион этикча қўллашни тавсия қилдик. Мазкур салбий ҳолатларни бартараф этиш учун қолдиқ ярим чиқиш олди ёки ярим чиқиш кузатилган 14 беморга шифохонамизда амалиётга жорий этилган “Болаларда чаноқ-сон бўғимида ҳаракатларни ишга солиш учун қурилма” қўлланилди. (Фойдали фойдали моделга патент UZ FAP 00852).

Қурилма кузатувимиздаги 14 нафар беморга қўлланилиб 11 тасида самарали натижага эришилади. Албатта, қурилма қўлланилиш жараёни физиотерапевтик муолажалар, массаж ва жисмоний пассив машқлар бажариш билан уйғунлаштирилган ҳолатда амалга оширилади.

Фрейка ёстикчаси қўлланилган 24 беморнинг 7 таси (29,1%) да аъло, 9 таси (37,5%) да яхши, 4 тасида (16,7%) қониқарли ва 4 таси (16,7%) да қониқарсиз (асоратли) натижа кузатилди.

Шептун-Тер-Егиазаров усулида гипсли боғлам қўлланилган 29 беморларнинг 3 таси (10,4%) да аъло, 11 таси (37,9%) да яхши, 6 таси (20,7%) да қониқарли, 9 таси (31,0%) да қониқарсиз (асоратли) натижа кузатилди.

Функционал лейкопластрли тортмада даволанган 22 беморнинг 6 таси (27,3%) да яхши, 7 таси (31,8%) да қониқарли, 9 таси (40,9%) да қониқарсиз (асоратли) натижалар кузатилди. Аъло натижалар кузатилмади.

Таклиф этилган янги клиник шинада даволанган 42 беморнинг 9 таси (21,5%) да аъло, 24 таси (57,1%) да яхши, 6 таси (14,3%) да қониқарли, 3 таси (7,1%) да қониқарсиз (асоратли) натижалар кузатилди.

**Хулосалар.** Даволанган бемор болаларнинг аксарият қисмида даволаш жараёнида сон суяги бошчасининг қуймич косачасига мўътадил жойлашувига эришилган. Яъни мўътадил жойлашувда сон суяги бошчасининг маркази қуймич косача маркази билан бир нуқтада жойлашган бўлади. Яқин натижалар яхши бўлсада узоқ натижалар таҳлил қилинганда даволашдан аввал болани ёши қанча кичик бўлса натижалар шунча нисбатан яхши бўлади. Шу билан бирга сон суяги бошчасини бўғимга унинг қуймич косачасига мўътадил жойлашувига эришилган барча ҳолатларда болани ёшидан катъий назар яхши натижаларга эришилган. Даволаш натижаларига асосланиб шундай хулоса қилиш мумкинки келгусида мўътадил бўғим ривожланишининг асосий шарти сон суяги бошчасининг қуймич косачасига мўътадил ва муаллақ (эркин) жойлашувига эришишдан иборат. Айниқса биринчи олти ойликкача бўлган болаларда сон суяги бошчаси қуймич косачасига мўътадил ҳолатда тўғрилганда антеторсия карама-қарши томонда ривожланиб соғлом бўғим ҳолатига яқинлашади ва қуймич пештоғи ҳам яхши ривожланади.

Соннинг туғма чиқишини функционал даволашдан кейинги барча ёшдаги болалар ўртасида энг кам асорат 1-3 ва 4-9 ойликда даволанган болаларда (2,6%) нисбатан кам учраб, амалиётга таклиф этилган функционал даволаш усулининг самарадорлигини ошириш ҳамда 92,9% рентгено-анатомик яхши натижаларга эришиш имкониятини беради.

#### **Адабиётлар:**

1. Бабушкина Е.А. и др. Система динамического прогнозирования неблагоприятного развития тазобедренного сустава у детей старше года // Бюллетень ВСНЦ СО РАМН, 2021, Часть 1, с.16-19.
2. Крестьяшин В.М. и др. Современный взгляд на отдаленные результаты лечения дисплазии тазобедренного сустава. // Детская хирургия. №2. 2021, с. 44-48.
3. Мельниченко В.В., Бабушкина Е.А., Кожевников М.А. Автоматизированная поддержка в оценке структурно-пространственного состояния головки бедренной кости у детей с врожденным подвывихом и вывихом бедра // Новые технологии в травматологии и ортопедии: Материалы научно-практической конференции – Хива, 2010.- с.135-136.

4. Отто Барта. Врожденный вывих бедра и его раннее консервативное лечение // Будапешт, 1972, 215 с.
5. Огарев Е.В. Развитие тазобедренного сустава у детей и подростков в клинко-анатомо-рентгенологическом аспекте: автореф. дис... к.м.н., -М., 2003, 20 с.
6. Ризаев Ж. А., Абдуллаев А. С., Кубаев А. С. Перспективы лечения невритов в комплексе с этилметилгидроксипиридина сукцинат и комбилипен // Современная медицина: новые подходы и актуальные исследования. – 2022. – С. 20-24.
7. Ризаев Ж. А., Кубаев А. С., Абдукадиров А. А. Состояние риномаксиллярного комплекса и его анатомо-функциональных изменений у взрослых больных с верхней микрогнатией // Журнал теоретической и клинической медицины. – 2020. – №. 3. – С. 162-165.
8. Ризаев Ж. А., Ризаев Э. А., Кубаев А. С. Роль иммунной системы ротовой полости при инфицировании пациентов коронавирусом SARS-COV-2 // Здоровье, демография, экология финно-угорских народов. – 2020. – №. 3. – С. 67-69.
9. Ризаев Ж. А., Кубаев А. С., Лим Т. В. Влияние хронического гастродуоденита на гигиеническое состояние полости рта при стоматите и гингивите у больных // Conferencea. – 2025. – Т. 1. – С. 39-40.
10. Ризаев Ж. А., Саидов М. А., Хасанжанова Ф. О. Современные тенденции распространенности и исхода сердечно-сосудистых заболеваний среди населения Республики Узбекистан // Journal of cardiorespiratory research. – 2023. – Т. 1. – №. 1. – С. 18-23.
11. Ризаев Ж. А. и др. Влияние базиса ортодонтических аппаратов на ткани твёрдого нёба на различных этапах расширения верхней челюсти // Stomatologiya. – 2018. – №. 2. – С. 41-42.
12. Ризаев Ж. А., Хайдаров А. М. Медицинская экология: загрязнители окружающей среды. – 2014.
13. Ризаев Ж. А., Саидов М. А., Хасанжанова Ф. О. Статистический анализ информированности кардиологических и кардиохирургических пациентов о высокотехнологичной медицинской помощи в Самаркандской области // Вестник науки. – 2023. – Т. 1. – №. 11 (68). – С. 992-1006.
14. Ризаев Ж. А., Рахимова Д. А., Жумаев С. Ю. Особенности поражения тканей пародонта у пациентов с хронической обструктивной болезнью легких // Здоровье, демография, экология финно-угорских народов. – 2020. – №. 3. – С. 63-65.
15. Ризаев Ж. А. и др. Особенности премедикации стоматологических заболеваний с учетом психоэмоционального состояния пациента // Science and Education. – 2023. – Т. 4. – №. 2. – С. 368-374.
16. Ризаев Ж. А. и др. Развитие зубоочувствования в эпоху древности // Central Asian Journal of Medical and Natural Science. – 2023. – Т. 4. – №. 2. – С. 398-404.
17. Ризаев Ж. А., Хазратов А. И., Иорданишвили А. К. Характеристика слизистой оболочки начального отдела пищеварительной системы при экспериментальном канцерогенезе // Университетский терапевтический вестник. – 2022. – Т. 4. – С. 86-87.
18. Ризаев Ж. А., Хасанова Л. Э., Фаттахов Р. А. Стоматологический статус лиц с синдромом эмоционального выгорания // Stomatologiya. – 2020. – №. 1. – С. 19-22.
19. Тер-Егизаров Г.М., Юкина Г.П. Условия, определяющие развитие тазобедренного сустава после консервативного лечения врожденного вывиха бедра // Ортопедия, травматология и протезирование, 1976, №9, с.1-7.
20. Трофимов Ю.А. Динамика течения дисплазии тазобедренного сустава у детей и подростков: автореф. дис... к.м.н. – 2015, -24 с.
21. Hundt M., Vlemmix F., Bais J.M., et al. Risk factor for developmental dysplasia of the hip: a meta-analysis. Eur J Obstet Gynecol Reprod Biol. 2012;165(1):8-17.

**РАННЯЯ ДИАГНОСТИКА, ЛЕЧЕНИЕ,  
ПРОФИЛАКТИКА ДИСПЛАЗИИ И  
ВРОЖДЕННОГО ВЫВИХА БЕДРА У  
НОВОРОЖДЕННЫХ И ДЕТЕЙ ГРУДНОГО  
ВОЗРАСТА**

Ахтамов А., Ахтамов А.А.

***Резюме.** Дисплазия тазобедренного сустава и врожденный вывих бедренной кости - одно из наиболее частых тяжелых ортопедических заболеваний у детей. На сегодняшний день среди детей до года этой патологии соответствует большинство врожденных заболеваний опорно-двигательного аппарата. Дисплазия тазобедренного сустава и врожденный вывих бедренной кости встречается у 2-5 из каждых 1000 новорожденных, несмотря на эффективное применение физиотерапевтических процедур при раннем функциональном лечении у 15-45% детей эффективность лечения остается неудовлетворительной, эффективные результаты достигаются в 97% случаев при начале лечения до 3-месячного возраста и в 30% случаев [3,4,7,8]. При начале лечения в период 3-6 месяцев такие состояния, как релюкс, асептический некроз, развитие дегенеративного процесса после консервативного лечения, необходимость совершенствования эффективных методов консервативного лечения является одной из актуальных проблем на сегодняшний день.*

***Ключевые слова:** дети, тазобедренный сустав, функциональное лечение, реабилитация.*