


## МУЛЬТИМОДАЛЬНАЯ ЛУЧЕВАЯ ВИЗУАЛИЗАЦИЯ РИНООРБИТАЛЬНОГО МУКОРМИКОЗА У ПАЦИЕНТОВ ПЕРЕНЕСШИХ COVID-19



Юнусова Лалита Ринатовна<sup>1</sup>, Абдашимов Зафар Бахтиярович<sup>2</sup>, Ходжибекова Юлдуз Маратовна<sup>1</sup>, Хайдарова Гузал Багиддиновна<sup>3</sup>

1 – Ташкентский государственный стоматологический институт, Республика Узбекистан, г. Ташкент;

2 – Самаркандский государственный медицинский университет, Республика Узбекистан, г. Самарканд;

3 – Ташкентская медицинская академия, Республика Узбекистан, г. Ташкент

### COVID-19 ЎТКАЗГАН БЕМОРЛАРИДА РИНООРБИТАЛ МУКОРМИКОЗНИНГ МУЛТИМОДАЛ НУР ТАСВИРИ

Юнусова Лалита Ринатовна<sup>1</sup>, Абдашимов Зафар Бахтиярович<sup>2</sup>, Ходжибекова Юлдуз Маратовна<sup>1</sup>, Хайдарова Гузал Багиддиновна<sup>3</sup>

1 – Тошкент давлат стоматология институти, Ўзбекистон Республикаси, Тошкент ш.;

2 – Самарканд давлат тиббиёт университети, Ўзбекистон Республикаси, Самарканд ш.;

3 – Тошкент тиббиёт академияси, Ўзбекистон Республикаси, Тошкент ш.

### MULTIMODAL VISUALIZATION OF MAXILLOFACIAL COMPLICATIONS IN POST COVID-19 PATIENTS

Yunusova Lalita Rinatovna<sup>1</sup>, Abdashimov Zafar Bakhtiyarovich<sup>2</sup>, Khodjibekova Yulduz Maratovna<sup>1</sup>, Khaidarova Guzal Bagiddinovna<sup>3</sup>

1 – Tashkent State Dental Institute, Republic of Uzbekistan, Tashkent;

2 – Samarkand State Medical University, Republic of Uzbekistan, Samarkand;

3 - Tashkent Medical Academy, Republic of Uzbekistan, Tashkent

e-mail: [info@sammu.uz](mailto:info@sammu.uz)

**Резюме.** Долзарблиги. COVID-19 нафас олиш дисфункциясини келтириб чиқарадиган касаллик сифатида кенг танилган, аммо у ошқозон-ичак, гепатоцеллюляр асоратлари, неврологик касалликлар, шунингдек офталмологиядаги асоратлар каби ўпкадан ташқари кўринишлар ва асоратлар билан ҳам bogliq. Ушбу тадқиқотнинг мақсади COVID-19 билан касалланган беморларда риноорбитал мукормикозли 56 беморда МСКТ ва МРТ натижаларини тавсифлашдан иборат. Материал ва тадқиқот усуллари. МСКТ ва МРТ тадқиқотлари COVID-19 таххиси кўйилгандан кейин тузалиб кетган ва юз-жаг соҳасидаги асоратлари бўлган қандли диабет билан озриган 56 беморда ўтказилди. Натижалар. Барча беморларда синусит ва офталмологик аломатлар бўлган. Барча беморларда бурун бўшлиғлари ва орбита соҳасидаги узғаришлар кузатишган. Хулоса. Прогрессив ва тез тарқалиши, каверноз синуснинг иштироки, қон томир орқали юқорига қараб тарқалиши (интракраниал) асоратлар мукормикознинг одатий эволюцияси бўлиши мумкин.

**Калим сўзлар:** мультимодал визуализация, асоратлар, юз-юз минтақаси, мукормикоз, МСКТ, МРТ, COVID-19.

**Abstract.** Introduction. COVID-19 is widely known as a disease that causes respiratory dysfunction, however, it is also associated with a mass of extrapulmonary manifestations and complications, such as gastrointestinal, hepatocellular complications, neurological diseases, as well as complications in the in ophthalmology. The aim of this study was to describe the results of MSCT and MRI in 56 patients with rhinorbital mucormycosis in patients associated with COVID-19. Materials and methods. CT and/or MRI studies were performed on 56 patients with diabetes mellitus who recovered after being diagnosed with COVID-19 and had complications in the maxillofacial region. Results. All patients had sinusitis and ophthalmic symptoms. The pattern of anatomical lesions of the nasal cavity, maxillary sinus, orbit and lattice cells was consistently observed in all patients. Conclusions. Progressive and rapid course, involvement of the cavernous sinus, vascular structures, further upward spread (intracranial) complications may be the usual evolution of mucormycosis.

**Keywords:** multimodal, imaging, complications, maxillofacial region, mucormycosis, MSCT, MRI, COVID-19.

**Введение.** До пандемии коронавирусной болезни 2019 года (COVID-19) о мукормикозе сообщалось в единичных случаях из разных уголков мира [1,2,3]. Мукормикоз – условно-

патогенная инфекция, вызываемая грибами класса Zygomycetes отряда Mucorales. Отличительный признак мукормикоза – ангиоинвазия, ведущая к тромбозу сосудов, обширному некрозу тканей и

системному распространению [4]. Риноорбитальный мукормикоз - это агрессивная грибковая инфекция, которая потенциально смертельна. Инфекция поражает носовые пазухи, но может разрушать лицевые кости и проникать в другие структуры черепа [5]. Мультимодальная визуализация имеет жизненно важное значение для подтверждения диагноза и визуализации степени поражения костей челюстно-лицевой области, структур головного мозга [6].

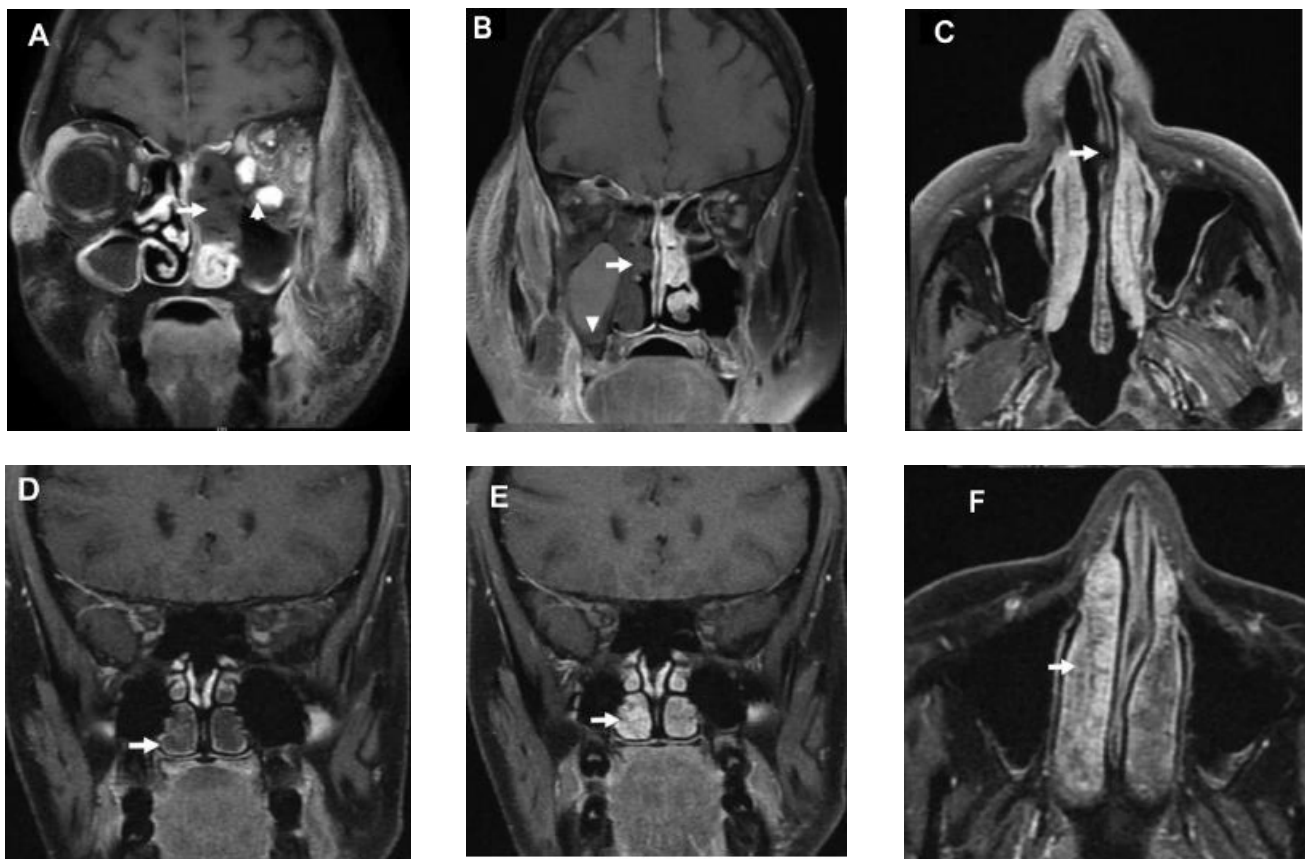
**Целью** этого исследования было описать результаты МСКТ и МРТ у 56 пациентов с риноорбитальным мукормикозом у пациентов ассоциированным с COVID-19.

**Материал и методы исследования.** В исследование были включены 56 пациентов с сахарным диабетом, которые выздоровели после диагностированного COVID-19 и имели осложнения в челюстно-лицевой области. Все пациенты были госпитализированы в отделение челюстно-лицевой хирургии клиники Ташкентского государственного стоматологического института в период с июня по декабрь 2021 года.

**Результаты.** Распространенными клиническими симптомами риноорбитального мукорми-

коза у наших пациентов были головная боль, затрудненное носовое дыхание, выделения из носа (слизисто-гнойные или кровянистые), отек мягких тканей лица и нарушение зрения. По результатам проведенных МСКТ и МРТ можно выделить в большинстве случаев вовлеченные в патологический процесс анатомические структуры: гайморова пазуха, ячейки решетчатой пазухи, лобные пазухи, основная пазуха, структуры орбит. В нашем исследовании поражение придаточных пазух носа встречалось у всех 56 (100%) пациентов.

Очередным по частоте встречаемости было распространение процесса на орбиту. Распространение воспалительных изменений на орбиту во всех наблюдаемых случаях было односторонним и определялось в виде экзофтальма, отека ретробульбарной клетчатки, утолщения и деформации хода медиальной прямой мышцы глазного яблока (что соответствует распространению инфекции из пазух решетчатой кости через медиальную стенку орбиты). У 3 (23%) пациентов указанные изменения сопровождались формированием абсцессов в структуре ретробульбарной клетчатки с компрессией зрительного нерва.



**Рис. 1.** Основные особенности визуализации у 3 разных пациентов, демонстрирующие различную степень поражения носовой раковины и носовой перегородки. Все 3 пациента выздоровели от коронавирусной болезни 2019 года (COVID-19) и были повторно госпитализированы в период от 7 до 21 дня. В верхнем ряду показаны репрезентативные случаи проявления признака "черной носовой раковины" (А и В) и поражения носовой перегородки (С), а в нижнем ряду представлена гипертрофия носовой раковины у контрольных пациентов вне исследуемой когорты (D,F)

На МСКТ-изображениях отек ретробульбарной клетчатки визуализировался неравномерным ее уплотнением, на МРТ – усилением МР-сигнала в режиме T1 FATSAT. Абсцессы в структуре ретробульбарной клетчатки определялись в виде одно- или многокамерных аваскулярных жидкостных образований вытянутой формы с гиперинтенсивным содержимым на ДВИ. Поражение глазного яблока было выявлено у 23 (41%) пациентов. На МРТ-изображениях оно определялось в виде конусовидной деформации задних отделов глазного яблока, утолщения и усиления МР-сигнала на ДВИ оболочек глазного яблока. Поражение зрительного нерва на МРТ визуализировалось усилением МР-сигнала в режиме ДВИ и накопления контраста оболочками нерва. В числе орбитальных осложнений также отмечались тромбоз верхней глазничной вены и кавернозного синуса у 7 (12,5%) пациентов, что является следствием распространения инфекции из клиновидных пазух [8] либо через верхнюю глазничную щель [9,10]. На нативных МСКТ- и МРТ-изображениях тромбированная вена расширена, визуализируется в виде извитого тяжа, расположенного выше зрительного нерва. При внутривенном введении контрастного вещества отсутствует контрастирование вены. Тромбоз верхней глазничной щели и кавернозного синуса, как и другие орбитальные осложнения, не является специфическим признаком мукормикоза и может быть осложнением многих интракраниальных инфекций [11,12]. Признаком поражения кавернозного синуса служила потеря вогнутости его наружного контура с наличием множественных дефектов контрастирования в его просвете.

**Заключение.** Наши результаты показывают, что степень распространения риноорбитального мукормикоза может быть определена с помощью компьютерной томографии или магнитно-резонансной томографии для выявления деструкции кости, инфильтрацией и инвазией в окружающие ткани. Компьютерная томография придаточных пазух является методом выбора при подозрении на грибковые инфекции, такие как риноорбитальный мукормикоз. Однако из-за высокого разрешения МРТ мягких тканей рекомендуется проводить при подозрении на инвазию за пределы придаточных пазух носа.

#### Литература:

1. Юнусова Л.Р., и др. МСКТ диагностика остеомиелита верхней челюсти, у пациентов перенесших COVID-19. // Вестник современной клинической медицины. 2022; Т.15, вып.5. -С.81-85.
2. Yunusova LR, et al. Visualization of complications of the middle zone ... Pediatrics scientific and practical journal. 2021; 6: 25-31.
3. Mehta S, Pandey A. Rhino-orbital mucormycosis associated with COVID-19. Cureus. 2020;12.

4. Mazzai L et al Imaging features of rhinocerebral mucormycosis: from onset to vascular complications. Acta Radiol. 2022;63:232-244.
5. Sarkar S, et al. COVID-19 and orbital mucormycosis. Indian J Ophthalmol. 2021;69:1002.
6. Singh AK, et al. Mucormycosis in COVID-19: a systematic review of cases reported worldwide and in India. Diabetes Metab Syndr. 2021;15:102146.
7. Safder S, et al The “black turbinate” sign: an early MR imaging finding of nasal mucormycosis. Am J Neuroradiol. 2010;31:771-774.
8. Han Q, et al A potential diagnostic pitfall: evaluation of the normal enhancement patterns of the nasal turbinates. Am J Neuroradiol. 2019;40:855-861.
9. Indiran V. “Guitar pick sign” on MRI. Indian J Ophthalmol. 2019; 67:1737.
10. Hassan MIA, Voigt K. Pathogenicity patterns of mucormycosis: epidemiology, interaction with immune cells and virulence factors. Med Mycol. 2019;57(suppl\_2):S245-S256.
11. Parsi K, et al Perineural spread of rhino-orbitocerebral mucormycosis caused by Apophysomyces elegans. Ann Indian Acad Neurol. 2013;16:414-417
12. Shen G, et al Imaging of cerebrovascular complications of infection. Quant Imaging Med Surg. 2018;8: 1039-1051.

#### **МУЛЬТИМОДАЛЬНАЯ ЛУЧЕВАЯ ВИЗУАЛИЗАЦИЯ РИНООРБИТАЛЬНОГО МУКОРМИКОЗА У ПАЦИЕНТОВ ПЕРЕНЕСШИХ COVID-19**

Юнусова Л.Р., Абдашимов З.Б., Ходжибекова Ю.М.,  
Хайдарова Г.Б.

**Резюме.** Актуальность. COVID-19 широко известен как заболевание, вызывающее респираторную дисфункцию, однако, оно также связано с массой внелегочных проявлений и осложнений, такие как желудочно-кишечные, гепатоцеллюлярные осложнения, неврологические заболевания, а также осложнения в офтальмологии. Целью этого исследования было описать результаты МСКТ и МРТ у 56 пациентов с риноорбитальным мукормикозом у пациентов перенесших с COVID-19. Материалы и методы. Проведено КТ и/или МРТ исследований 56 пациентам с сахарным диабетом, которые выздоровели после диагностированного COVID-19 и имели осложнения в челюстно-лицевой области. Результаты. У всех пациентов наблюдался синусит и офтальмологические симптомы. Закономерность анатомического поражения полости носа, верхнечелюстной пазухи, орбиты и решетчатых клеток последовательно наблюдалась у всех пациентов. Выводы. Прогрессирующее и быстрое течение, вовлечение кавернозного синуса, сосудистых структур, далее распространение вверх (внутричерепное) осложнения возможно является обычной эволюцией мукормикоза.

**Ключевые слова:** мультимодальная, визуализация, осложнения, челюстно-лицевая область, мукормикоз, МСКТ, МРТ, COVID-19.