УЎК: 616.314-089.843-06

ДЕНТАЛ ИМПЛАНТАЦИЯ АСОРАТЛАРИНИНГ ВАҚТ ВА ХАВФ ТУЗИЛМАСИ ҲАМДА ПЕРИИМПЛАНТ МУКОЗИТНИНГ ЛАБОРАТОР ТАШХИСИ




Хазратов Алишер Исомиддинович, Актамов Фаридун Акобирович
Самарқанд давлат тиббиёт университети, Ўзбекистон Республикаси, Самарқанд ш.

ВРЕМЕННАЯ И ФАКТОРНАЯ СТРУКТУРА ОСЛОЖНЕНИЙ ДЕНТАЛЬНОЙ ИМПЛАНТАЦИИ И ЛАБОРАТОРНАЯ ДИАГНОСТИКА ПЕРИИМПЛАНТНОГО МУКОЗИТА

Хазратов Алишер Исомиддинович, Актамов Фаридун Акобирович
Самаркандский государственный медицинский университет, Республика Узбекистан, г. Самарканд

TIMING AND RISK STRUCTURE OF DENTAL IMPLANT COMPLICATIONS AND LABORATORY DIAGNOSIS OF PERI-IMPLANT MUCOSITIS

Khazratov Alisher Isomiddinovich, Aktamov Faridun Akobirovich
Samarkand State Medical University, Republic of Uzbekistan, Samarkand

e-mail: info@sammu.uz

Резюме. *Мақсад: дентал имплантациядан кейинги асоратларнинг вақт ва хавф тузилмасини аниқлаш ҳамда периимплант яллиғланишни эрта аниқлашда микробиологик ва биокимёвий мезонларнинг диагностик қийматини баҳолаш. Материал ва усуллар: 2022–2025 йилларда 160 нафар беморга ўрнатилган 485 та имплантат 1–4 йил (медиана 2,9 йил) кузатилди. Улардан 70 таси якка имплантат (лахтакли ва лахтаксиз ўрнатиш), 260 таси юқори жағ қоплама протезлари таянчи (3, 4 ва 6 та имплантат), 155 таси навигацион усулда ўрнатилган имплантат. Имплантатни йўқотиш хавф омиллари Кокс регрессиясида, полимераза занжир реакцияси (ПЗР) натижаси ҳамда гингивал суюқликдаги IL-1β ва MMP-8 миқдори периимплант тўқималар ҳолати билан солиштирилиб, диагностик кўрсаткичлар бўйича баҳоланди. Натижалар: 17 та имплантат (3,5%) йўқотилди, йўқотишларнинг медиана муддати 1,0 йил (0,2–3,0). Периимплантит қайд этилмади, мукозит протоколга қараб 17–29% имплантатда аниқланди. Йўқотишнинг ягона аҳамиятли омили қоплама протезнинг учта боғланмаган имплантатга таянишидир (HR 3,89; 95% ИО 1,17–12,91), чекиш ва қандли диабет аҳамиятсиз чиқди. ПЗР мусбат натижаси яллиғланиш шансини 4,7 баравар оширди (95% ИО 2,96–7,49), бироқ сезгирлиги 55,3% дан ошмади. Бинормал модель бўйича IL-1β учун тахминан 27 пг/мл ва MMP-8 учун тахминан 37 нг/мл чегара 91–94% сезгирлик ва 93–94% ўзига хослик берди. Хулоса: ўрта муддатли кузатувда имплантат асосан эрта даврда ва ортопедик конструкция сабабли йўқотилади, периимплант патология эса мукозит босқичида қолади. Бу босқични гингивал суюқликдаги IL-1β ва MMP-8 яхши аниқлайди, ПЗР эса яллиғланишни истисно қилишда қулай.*

Калит сўзлар: *дентал имплантация, периимплант мукозит, имплантат йўқотиш, хавф омиллари, IL-1β, MMP-8, полимераза занжир реакцияси.*

Abstract. *Aim: to determine the timing and risk structure of complications after dental implant placement and to assess the diagnostic value of microbiological and biochemical criteria for early detection of peri-implant inflammation. Materials and methods: 485 implants placed in 160 patients in 2022–2025 were followed for 1–4 years (median 2.9 years): 70 single implants (flap and flapless placement), 260 abutments of maxillary overdentures (3, 4 and 6 implants) and 155 implants placed with a computer-guided protocol. Risk factors for implant loss were analysed by Cox regression; polymerase chain reaction (PCR) results and IL-1β and MMP-8 levels in crevicular fluid were compared with peri-implant tissue status and diagnostic indices were calculated. Results: 17 implants (3.5%) were lost, median time to loss 1.0 year (0.2–3.0). No peri-implantitis was recorded; mucositis affected 17–29% of implants depending on the protocol. The only significant risk factor for loss was overdenture support on three unsplinted implants (HR 3.89; 95% CI 1.17–12.91); smoking and diabetes were not significant. A positive PCR raised the odds of inflammation 4.7-fold (95% CI 2.96–7.49), with a sensitivity of only 55.3%. Under a binormal model, cut-offs of about 27 pg/ml for IL-1β and 37 ng/ml for MMP-8 gave 91–94% sensitivity and 93–94% specificity. Conclusion: in the medium term implants are lost mainly early and because of the prosthetic design, while peri-implant disease stays at the mucositis stage. IL-1β and MMP-8 in crevicular fluid detect this stage well, and PCR is useful to rule inflammation out.*

Keywords: *dental implants, peri-implant mucositis, implant loss, risk factors, IL-1β, MMP-8, polymerase chain reaction.*

Долзарблик. Дентал имплантация натижалари ҳақида гап кетганда одатда яшовчанлик фоизи келтирилади. Амалиётчини эса бошқа савол кўпроқ қизиқтиради: асорат қачон пайдо бўлади ва унга нима сабаб бўлади. Эпидемиологик шарҳларга кўра, периимплант мукозит имплантатли беморларнинг қарийб ярмида, периимплантит эса тахминан ҳар бешинчисида учрайди [4]. 2017 йилги Бутунжаҳон семинари бу икки ҳолатни аниқ ажратди: мукозит қайтар яллиғланиш, периимплантит эса суяк йўқотилиши билан кечадиган прогрессив жараён [1]. Имплантат йўқотиш сабабларини таҳлил қилишда эрта (остеоинтеграция тугагунга қадар) ва кечки йўқотишларнинг механизмлари турлича экани кўрсатилган [3].

Бу фарқнинг амалий маъноси катта. Эрта йўқотиш суяк билан имплантат ўртасидаги боғланишнинг шаклланмаслиги, яъни жарроҳлик ва юклама билан боғлиқ омиллар натижасидир; кечки йўқотиш эса шаклланган боғланишнинг аста-секин емирилиши билан, биринчи навбатда яллиғланиш жараёни билан боғланади. Шунинг учун битта «муваффақиятсизлик» кўрсаткичи остида моҳияти ҳар хил бўлган икки ҳодиса яширинади ва уларни бир профилактика чораси билан олдини олиб бўлмайди.

Профилактикага бўлган эҳтиёж. Ривожланган периимплантитни даволаш натижаси ҳануз яхши башорат қилинмайди: узоқ муддатли кузатувларда жарроҳлик давосидан кейин қайталаниш кўп учрайди [7]. Шу сабабли AO/AAP келишув ҳужжати ва тизимли шарҳлар асосий эътиборни профилактикага, яъни хавф омилларини имплантациядан олдин назорат қилишга қаратади [2, 14]. Периимплант патологиянинг салмоқли қисми режалаштириш ва бажаришдаги хатолардан келиб чиқади [12]. Беморга боғлиқ омиллардан чекиш [6, 8], қандли диабет [9] ва кератинланган шиллиқ қават кенглиги [11] кўп муҳокама қилинади, лекин уларнинг таъсири бир хил материалда протокол ва конструкция танлови билан кам солиштирилган.

Лаборатор ташхис масаласи. Иккинчи очиқ савол яллиғланишни эрта аниқлашга тегишли. Клиник белгилар - зондлашда қонаш ва зондлаш чуқурлиги - мукозитни аниқлашда асосий мезон бўлиб қолмоқда, бироқ улар текширувчига боғлиқ ва жараённинг фаоллигини миқдорий кўрсатмайди. Гингивал суюқликдаги IL-1β ва MMP-8 периимплант яллиғланиш маркёрлари сифатида ўрганилган [13, 5], лекин уларни клиник қарорга айлантириш учун чегаравий қийматлар ва микробиологик усул билан тўғридан-тўғри солиштириш маълумотлари етарли эмас.

Тадқиқот мақсади - дентал имплантациядан кейинги асоратларнинг вақт ва хавф тузилмасини аниқлаш ҳамда периимплант яллиғланишни эрта аниқлашда ПЗР, IL-1β ва MMP-8 нинг диагностик қийматини баҳолаш.

Материал ва усуллар. Тадқиқот Самарқанд давлат тиббиёт университети стоматология клиникасида бажарилди. 2022–2025 йилларда 160 нафар беморга 485 та дентал имплантат ўрнатилди, кузатув муддати 1–4 йил (медиана 2,9 йил) бўлди. Материал уч клиник гуруҳдан ташкил топди: якка имплантатларни лахтакли (34 та) ва лахтаксиз (36 та) ўрнатиш; юқори жағ қоплама протези учун 3 та (IOD-3, 60 та имплантат), 4 та (IOD-4, 80 та) ва 6 та (IOD-6, 120 та) таянч; навигацион, яъни компьютер ёрдамида ўрнатиш (155 та). Барча гуруҳларда юклама протоколи бир хил бўлди, шу сабабли гуруҳлар ўртасидаги фарқ жарроҳлик усули ва ортопедик конструкцияга тегишли бўлиб қолди.

Клиник баҳолаш. Периимплант тўқималар ҳолати олти нуқтада зондлаш чуқурлиги (PPD), зондлашда қонаш (BOP), караш индекси ва кератинланган шиллиқ қават кенглиги бўйича баҳоланди; маргинал суяк даражасининг ўзгариши (ΔMBL) стандартлаштирилган рентгенограммаларда ўлчанди. Мукозит ва периимплантит 2017 йилги тасниф бўйича аниқланди [1]: периимплантит ташхиси учун суяк йўқотилиши, PPD 5 мм дан ортиқ ва қонашнинг бирга бўлиши талаб қилинди. Икки текширувчи олдиндан калибрланди: ΔMBL учун ички синф корреляция коэффициенти 0,98, PPD учун 0,96, BOP учун Коэн каппаси 0,70 ни ташкил этди.

Лаборатор текширувлар. Периимплант эгатдан олинган намуналарда пародонтопатогенлар ПЗР усулида аниқланди (натижа мусбат ёки манфий деб қайд этилди). Гингивал (периимплант) суюқликда IL-1β (пг/мл) ва MMP-8 (нг/мл) миқдори ўлчанди. Сақланиб қолган 468 та имплантат соҳаси таҳлил қилинди: 365 тасида тўқималар соғлом, 103 тасида мукозит бор эди. Таҳлил имплантат соҳаси даражасида олиб борилди.

Статистик таҳлил. Имплантат йўқотиш хавф омиллари Кокс пропорсионал хавфлар регрессиясида баҳоланди (ковариантлар: чекиш, қандли диабет, навигацион протокол, IOD-3 конструкцияси), натижа хавфлар нисбати (HR) ва 95% ишонч оралиғи (ИО) билан берилди. Кичик гуруҳларда ΔMBL Манн–Уитни мезони билан солиштирилди.

Жадвал 1. Протоколлар бўйича имплантат йўқотиш ва периимплант асоратлар

Гуруҳ	Имплантатлар, n	Йўқотилган, n	Яшовчанлик, %	Мукозит, %	Периимплантит, %
Лахтакли ўрнатиш	34	0	100,0	29	0
Лахтаксиз ўрнатиш	36	1	97,2	17	0
IOD-3	60	5	91,7	24	0
IOD-4	80	5	93,8	23	0
IOD-6	120	0	100,0	22	0
Навигацион ўрнатиш	155	6	96,1	20	0
Жами	485	17	96,5	22,0*	0

*Изоҳ: IOD-3, IOD-4, IOD-6 – юқори жағ қоплама протезининг 3, 4 ва 6 та имплантатга таяниши; яшовчанлик бўйича IOD гуруҳлари ўртасидаги фарқ $\chi^2 = 9,32$; $p = 0,009$. * – сақланиб қолган 468 та имплантат соҳасидан.*

ПЗР учун 2×2 жадвал асосида χ^2 мезони, шанслар нисбати (OR), сезгирлик, ўзига хослик, мусбат ва манфий натижанинг башорат қиймати (95% ИО Уилсон усулида) ҳисобланди. IL-1β ва MMP-8 бўйича гуруҳлар Манн–Уитни мезони билан солиштирилди; чегаравий қиймат, сезгирлик, ўзига хослик ва ROC эгри чизиғи остидаги майдон (AUC) гуруҳларнинг ўртача қиймати ва стандарт четланиши асосида бинормал моделда (Юден индекси максимуми бўйича) тахминий ҳисобланди. Фарқлар $p < 0,05$ да аҳамиятли деб олинди.

Натижалар. Асоратларнинг вақт тузилмаси. Кузатув даврида 485 та имплантатдан 17 таси (3,5%) йўқотилди, умумий кумулятив яшовчанлик 96,5% ни ташкил этди. Йўқотишлар ўрнатишдан кейин медиана бўйича 1,0 йил (0,2–3,0 йил) ўтиб юз берди, яъни асосан функциянинг дастлабки даврига тўғри келди. Кузатув давомида бирорта имплантатда периимплантит мезонлари тўлиқ бажарилмади. Мукозит эса барча гуруҳларда учради ва жами 468 та соҳанинг 103 тасида (22,0%) аниқланди (1-жадвал).

Икки хил асорат гуруҳлар бўйича бир хил тақсимланмади (1-расм). Мукозит энг кўп (29%) йўқотиш бўлмаган лахтакли ўрнатиш гуруҳида, энг кам (17%) лахтаксиз ўрнатишда қайд этилди. Имплантат йўқотиш эса мукозит ўртача бўлган IOD-3 гуруҳида энг юқори бўлди (8,3%). 17 та йўқотишдан 10 таси қоплама протез таянчларига, 6 таси навигацион ўрнатишга тўғри келди; лахтакли ўрнатиш ва IOD-6 гуруҳида бирорта имплантат йўқотилмади.

Қоплама протез таянчлари ичидаги тақсимот ҳам бир текис бўлмади: таянчлар сони камайган сайин йўқотиш улуши ортди - олтита таянчда нол, тўртта таянчда 6,3%, учта таянчда 8,3%. Уч IOD гуруҳи ўртасидаги фарқ аҳамиятли чиқди ($\chi^2 = 9,32$; $p = 0,009$). Шундай қилиб, бир хил юклама протоколида ва бир хил жағда натижани таянчларнинг сони ва уларнинг ўзаро боғланганлиги белгилади.

Бемор ва конструкция омиллари. Кокс регрессиясида имплантат йўқотишнинг ягона аҳамиятли омили қоплама протезнинг учта боғланмаган имплантатга таяниши бўлди: бундай конструкцияда хавф қарийб тўрт баравар юқори (2-жадвал). Навигацион протокол, чекиш ва қандли диабет йўқотиш хавфига аҳамиятли таъсир кўрсатмади. Маргинал суяк йўқотилиши ҳам бемор омилларига боғлиқ бўлмади: чекувчиларда ΔMBL 0,81 ± 0,49 мм, чекмайдиганларда 0,76 ± 0,48 мм ($p = 0,39$), эркаклар ва аёлларда 0,78 ва 0,76 мм ($p = 0,66$).

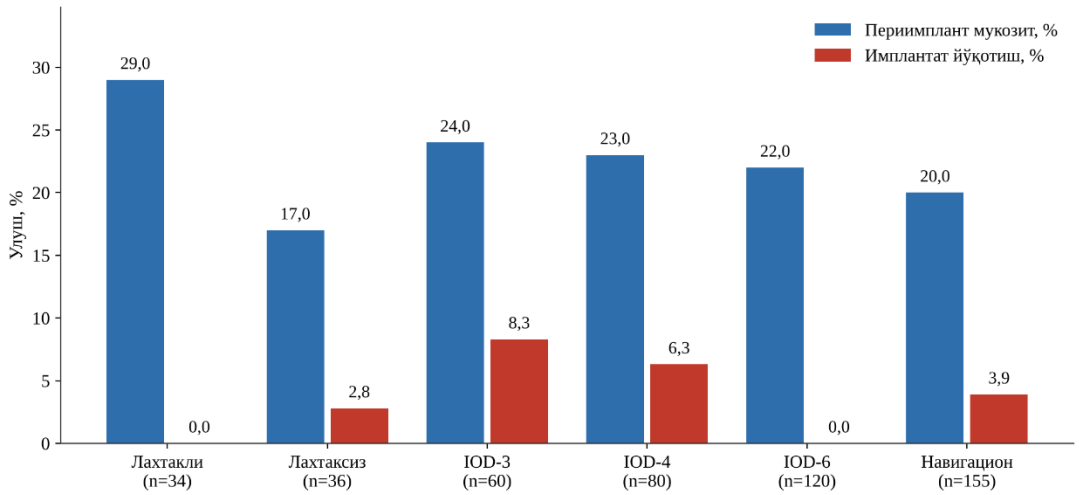

1-расм. Протоколлар бўйича периимплант мукозит ва имплантат йўқотиш частотаси, %

Жадвал 2. Имплантат йўқотиш ва маргинал суяк йўқотилишининг бемор ҳамда конструкция омилларига боғлиқлиги

Омил	Кўрсаткич	Қиймат (95% ИО)	p
Бемор омиллари			
Чекиш	Йўқотиш, HR	0,97 (0,27–3,49)	0,966
Қандли диабет	Йўқотиш, HR	0,44 (0,06–3,33)	0,424
Чекиш (90 / 395 имплантат)	ΔMBL, мм	0,81 / 0,76	0,39
Жинс (эркак 220 / аёл 265)	ΔMBL, мм	0,78 / 0,76	0,66
Конструкция ва протокол омиллари			
IOD-3 (3 та боғланмаган таянч)	Йўқотиш, HR	3,89 (1,17–12,91)	0,026
Навигацион ўрнатиш	Йўқотиш, HR	1,79 (0,58–5,59)	0,314
Диаметр (тор 208 / стандарт 277)	ΔMBL, мм	0,69 / 0,82	0,016
Узунлик (≤ 8 мм 170 / > 8 мм 315)	ΔMBL, мм	0,79 / 0,76	0,43

Изоҳ: HR – Кокс регрессиясидаги хавфлар нисбати; ΔMBL бўйича гуруҳлар Манн–Уитни мезони билан солиштирилган.

Жадвал 3. Периимплант яллиғланишни аниқлашда лаборатор мезонларнинг диагностик кўрсаткичлари (468 та соҳа, улардан 103 тасида мукозит)

Мезон	Чегара	Сезгирлик, % (95% ИО)	Ўзига хослик, % (95% ИО)	Қўшимча кўрсаткичлар
ПЗР (пародонтопатогенлар)	мусбат натижа	55,3 (45,7–64,6)	79,2 (74,7–83,0)	МБҚ 42,9%; МнБҚ 86,3%; OR 4,71 (2,96–7,49)
IL-1β	≈ 27 пг/мл	≈ 93,5	≈ 93,8	AUC ≈ 0,985; d = 3,06
MMP-8	≈ 37 нг/мл	≈ 91,3	≈ 93,2	AUC ≈ 0,977; d = 2,83

Изоҳ: МБҚ ва МнБҚ – мусбат ва манфий натижанинг башорат қиймати; d – Коэн самара катталиги. IL-1β ва MMP-8 учун кўрсаткичлар гуруҳларнинг ўртача қиймати ва стандарт четланиши асосида бинормал моделда ҳисобланган тахминий баҳолар.

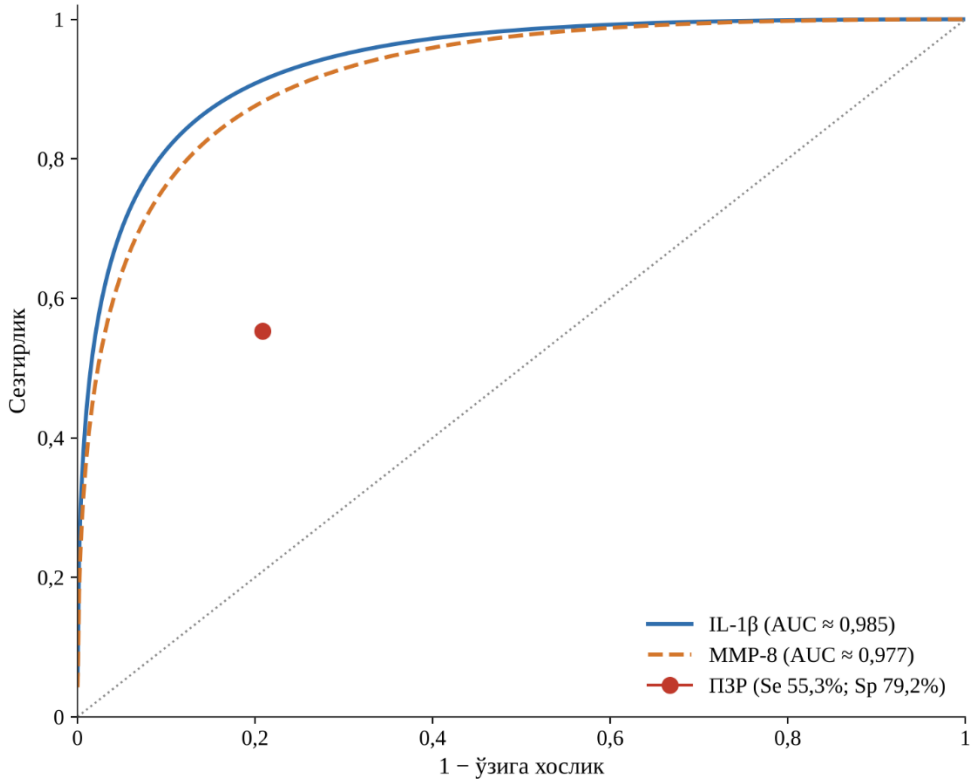

2-расм. IL-1β ва MMP-8 учун бинормал ROC эгри чизиқлари ҳамда ПЗР натижасининг ROC текислигидаги ўрни

Имплантат диаметри ΔMBL билан боғлиқ чиқди (тор имплантатларда 0,69 ± 0,40 мм, стандарт диаметрли имплантатларда 0,82 ± 0,52 мм; p = 0,016), аммо стандарт имплантатларнинг яшовчанлиги юқорироқ бўлди (97,5% ва 95,2%). Икки кўрсаткичнинг қарама-қарши йўналиши шуни кўрсатадики, маргинал суякнинг бир неча ўн микрондаги фарқи имплантатнинг сақланиб қолиши билан тўғридан-тўғри боғланмайди ва уни мустақил муваффақият мезони сифатида қараб бўлмайди.

Лаборатор мезонларнинг диагностик қиймати. ПЗР мусбат натижаси яллиғланган соҳаларнинг 55,3 фоизида ва соғлом соҳаларнинг 20,8 фоизида аниқланди (χ^2 = 47,05; p < 0,001), шанслар нисбати 4,71 ни ташкил этди (3-жадвал). ПЗР яллиғланишнинг фақат ярмидан бир оз кўпини аниқлади, лекин манфий натижада соҳанинг соғлом бўлиш эҳтимоли 86,3% га етди. Пародонтопатогенларнинг соғлом соҳаларда ҳам топилиши микробнинг бўлиши билан касалликнинг ўзи бир нарса эмаслигини кўрсатади.

Гингивал суюқликдаги биомаркерлар гуруҳларни анча аниқ ажратди. Яллиғланишда IL-1β 39,3 ± 7,9 пг/мл (соғлом тўқималарда 15,6 ± 7,6 пг/мл), MMP-8 55,1 ± 13,4 нг/мл (20,2 ± 11,2 нг/мл) ни ташкил этди (иккаласи учун p < 0,001); Коэн d бўйича самара катталиги 3,06 ва 2,83 га тенг бўлди. Бинормал моделда IL-1β учун оптимал чегара тахминан 27 пг/мл, MMP-8 учун тахминан 37 нг/мл бўлиб чиқди (3-жадвал, 2-расм).

Муҳокама. Асоратларни икки хил вақт ўлчовида кўриб чиққан маъқул. Имплантат йўқотиш кам учради (3,5%) ва асосан биринчи йил атрофида юз берди, бу остеоинтеграциянинг эрта муваффақиятсизлиги ҳақидаги маълумотларга мос келади [3]. Йўқотишларнинг ярмидан кўпи қоплама протез таянчларига тўғри келди ва уларнинг хавфини беморнинг чекиши ёки диабети эмас, таянчлар сони ва уларнинг боғланганлиги белгилади. Периимплант яллиғланиш эса бутунлай бошқа йўл билан борди: у барча гуруҳларда 17–29% частотада учради ва йўқотиш энг кўп бўлган гуруҳларга тўғри келмади. Яллиғланиш ва йўқотиш бир-бирига эргашмади, демак уларнинг сабаби ҳам, олдини олиш йўли ҳам ҳар хил.

Медиана 2,9 йиллик кузатувда периимплантит қайд этилмади, мукозит частотаси эса эпидемиологик шарҳдаги ўртача кўрсаткичдан паст бўлди [4]. Юқори жағ қоплама протезлари бўйича 10 йиллик кузатувда мукозит ва периимплантит анча кенг тарқалган [10]. Бу фарқ биринчи навбатда кузатув муддатига боғлиқ. Мукозитнинг периимплантитга ўтиши учун вақт керак, шунинг учун олинган натижани профилактика учун очиқ қолган «вақт ойнаси» сифатида баҳолаш тўғрироқ: шу давр ичида қайтар яллиғланишни даволаш суяк йўқотилишини олдини олишнинг энг арзон усули бўлиб қолади.

Чекиш ва қандли диабет бизнинг материалда аҳамиятли чиқмади. Метатаҳлилларда эса чекиш имплантат йўқотиш билан, айниқса эрта йўқотиш билан ишончли боғланган [6, 8], диабет ҳам асоратлар хавфини оширади [9]. 17 та йўқотиш бемор омилларининг мўътадил таъсирини сезиш учун камлик қилади: шу сондаги ҳодисада тўрт кованиантали регрессия кенг ишонч оралиқларини беради, бу эса ҳар бир коэффициентнинг аниқлигини чеклайди. Конструкция омили эса шу кичик материалда ҳам аҳамиятли чиқди. Периимплант патологиянинг кўп қисми даволашдаги хатолардан келиб чиқади деган фикр [12] бунга мос келади: натижага шифокор танлаган конструкция беморга боғлиқ омиллардан кучлироқ таъсир қилди.

Лаборатор маълумотлар микробларнинг бўлиши ва касалликнинг ўзи бир нарса эмаслигини кўрсатди. Пародонтопатогенлар соғлом соҳаларнинг бешдан бирида ҳам аниқланди, шунинг учун ПЗР мусбат натижаси яллиғланишни тасдиқлаш учун етарли эмас (МБҚ 42,9%). Унинг фойдали томони юқори манфий башорат қийматидир: манфий натижада яллиғланиш эҳтимоли паст. IL-1β ва MMP-8 эса тўқимадаги яллиғланишни ва коллаген парчаланишини ўлчайди, шунинг учун клиник ҳолатни яхшироқ ажратади. Бу хулоса MMP-8 нинг гингивал суюқлик ва сўлакдаги диагностик қиймати [13] ҳамда периимплант суюқликдаги цитокинлар бўйича тизимли шарҳ маълумотларига [5] мос келади.

Натижалардан профилактиканинг уч босқичи келиб чиқади. Имплантациядан олдин: юқори жағ қоплама протези учун камида тўртта боғланган таянч, кератинланган шиллиқ қават кенглиги камида 2 мм [11] ва чекишни назорат қилиш [2]. Биринчи йилда юклама остидаги таянчлар алоҳида кузатилади, чунки йўқотишларнинг кўпи шу даврга тўғри келди. Кейинги қўллаб-қувватловчи терапияда BOP ва PPD билан бирга гингивал суюқликдаги IL-1β ва MMP-8 аниқланади, ПЗР эса яллиғланишни истисно қилиш учун қўлланади. Ривожланган периимплантитни даволаш натижаси чекланган [7], шу сабабли мукозит босқичида аралашиш арзонроқ ва ишончлироқ.

Гуруҳлар рандомизациясиз шакллантирилди, кузатув муддати 1–4 йил билан чекланди. IL-1β ва MMP-8 бўйича чегаралар индивидуал қийматлар асосида эмас, гуруҳларнинг ўртача қиймати ва стандарт четланиши асосида бинормал моделда ҳисобланди, шунинг учун улар оптимистик бўлиши мумкин ва хом маълумотларда ROC

таҳлили ҳамда мустақил танламада текширишни талаб қилади. Диагностик таҳлил имплантат соҳаси даражасида ўтказилди ва бир бемордаги бир нечта имплантат ўртасидаги боғлиқлик ҳисобга олинмади, бу ишонч оралиқларини ҳақиқийдан торроқ кўрсатиши мумкин.

Хулосалар. 1. Медиана 2,9 йиллик кузатувда 485 та имплантатдан 17 таси (3,5%) йўқотилди, йўқотишлар асосан функциянинг биринчи йилига тўғри келди (медиана 1,0 йил); периимплантит қайд этилмади, мукозит 17–29% имплантатда учради.

2. Имплантат йўқотиш хавфини бемор омиллари эмас, ортопедик конструкция белгилади: қоплама протезнинг учта боғланмаган имплантатга таяниши хавфни қарийб тўрт баравар оширди (HR 3,89; p = 0,026), чекиш, қандли диабет ва навигацион протокол аҳамиятли таъсир кўрсатмади.

3. Мукозит ва имплантат йўқотиш гуруҳлар бўйича турлича тақсимланди, бу уларнинг механизмлари турлича эканини ва профилактика ҳар бирига алоҳида қаратилиши кераклигини кўрсатади.

4. Гингивал суюқликдаги IL-1β (чегара ≈ 27 пг/мл) ва MMP-8 (≈ 37 нг/мл) периимплант мукозитни 91–94% сезгирлик ва 93–94% ўзига хослик билан аниқлайди; ПЗР сезгирлиги паст (55,3%), лекин манфий натижанинг башорат қиймати юқори (86,3%) бўлгани учун яллиғланишни истисно қилишда фойдали.

Адабиётлар:

1. Ризаев Ж.А., Шадманов А.А. Оптимизация хирургического этапа дентальной имплантации // Журнал стоматологии и краниофациальных исследований. - 2020. - Т. 1, № 3. - С. 13–16. - DOI: 10.26739/2181-0966-2020-3-2.
2. Ризаев Ж.А., Шодмонов А.А., Олимжонов К.Ж. Периимплантиты - ранние осложнения при дентальной имплантации // Журнал биомедицины и практики. - 2021. - Т. 6, № 1. - С. 28–33. - DOI: 10.26739/2181-9300-2021-1-4.
3. Adilov K.Z., Rizaev J.A., Adilova Sh.T. Peri-implant health and implant survival: a review of prevalence, trends, and clinical aspects // Integrative Dentistry and Maxillofacial Surgery. - 2026. - Vol. 5, № 2 (14). - P. 65–73. - DOI: 10.57231/j.idmfs.2026.5.2.007.
4. Berglundh T., Armitage G., Araujo M.G., et al. Peri-implant diseases and conditions: consensus report of workgroup 4 of the 2017 World Workshop on the Classification of Periodontal and Peri-Implant Diseases and Conditions // Journal of Clinical Periodontology. - 2018. - Vol. 45, Suppl. 20. - P. S286–S291. - DOI: 10.1111/jcpe.12957.
5. Carra M.C., Blanc-Sylvestre N., Courtet A., Bouchard P. Primordial and primary prevention of peri-implant diseases: a systematic review and meta-analysis // Journal of Clinical Periodontology. - 2023. - Vol. 50, Suppl. 26. - P. 77–112. - DOI: 10.1111/jcpe.13790.
6. Chrcanovic B.R., Albrektsson T., Wennerberg A. Reasons for failures of oral implants // Journal of Oral Rehabilitation. - 2014. - Vol. 41, № 6. - P. 443–476. - DOI: 10.1111/joor.12157.
7. Derks J., Tomasi C. Peri-implant health and disease: a systematic review of current epidemiology // Journal of Clinical Periodontology. - 2015. - Vol. 42, Suppl. 16. - P. S158–S171. - DOI: 10.1111/jcpe.12334.
8. Duarte P.M., Serrão C.R., Miranda T.S., et al. Could cytokine levels in the peri-implant crevicular fluid be used to distinguish between healthy implants and implants with peri-implantitis? A systematic review // Journal of Periodontal Research. - 2016. - Vol. 51, № 6. - P. 689–698. - DOI: 10.1111/jre.12354.
9. Fan Y.Y., Li S., Cai Y.J., Wei T., Ye P. Smoking in relation to early dental implant failure: a systematic review and meta-analysis // Journal of Dentistry. - 2024. - Vol. 151. - Art. 105396. - DOI: 10.1016/j.jdent.2024.105396.
10. Monje A., Pons R., Ramanauskaite A., Castro A., Schwarz F., Chambrone L. Long-term surgical treatment outcomes of peri-implantitis // Periodontology 2000. - 2025. - Online ahead of print. - DOI: 10.1111/prd.12643.
11. Mustapha A.D., Salame Z., Chrcanovic B.R. Smoking and dental implants: a systematic review and meta-analysis // Medicina (Kaunas). - 2021. - Vol. 58, № 1. - Art. 39. - DOI: 10.3390/medicina58010039.
12. Nibali L., Gkranias N., Mainas G., Di Pino A. Periodontitis and implant complications in diabetes // Periodontology 2000. - 2022. - Vol. 90, № 1. - P. 88–105. - DOI: 10.1111/prd.12451.
13. Onclin P., Slot W., Vissink A., et al. Incidence of peri-implant mucositis and peri-implantitis in patients with a maxillary overdenture: a sub-analysis of two prospective studies with a 10-year follow-up period // Clinical Implant Dentistry and Related Research. - 2022. - Vol. 24, № 2. - P. 188–195. - DOI: 10.1111/cid.13071.
14. Ravidà A., Arena C., Tattan M., et al. The role of keratinized mucosa width as a risk factor for peri-implant disease: a systematic review, meta-analysis, and trial sequential analysis // Clinical Implant Dentistry and Related Research. - 2022. - Vol. 24, № 3. - P. 287–300. - DOI: 10.1111/cid.13080.
15. Rizaev J.A., Bekmuratov L.R. A new approach to the prevention of tissue resorption during immediate implant placement // Journal of Biomedicine and Practice. - 2022. - Vol. 7, № 5. - P. 340–346. - DOI: 10.5281/zenodo.7392955.
16. Rizaev J.A., Shodmonov A.A. Dental implantation using computer software for accurate placement and long-term prosthetic results // Web of Scientist: International Scientific Research Journal. - 2022. - Vol. 3, № 9. - P. 682–687. - DOI: 10.17605/OSF.IO/DKC6W.

17. Roccuzzo A., Imber J.C., Salvi G.E., Roccuzzo M. Peri-implantitis as the consequence of errors in implant therapy // Periodontology 2000. - 2023. - Vol. 92, № 1. - P. 350–361. - DOI: 10.1111/prd.12482.
18. Sorsa T., Gürsoy U.K., Nwhator S., et al. Analysis of matrix metalloproteinases, especially MMP-8, in gingival crevicular fluid, mouthrinse and saliva for monitoring periodontal diseases // Periodontology 2000. - 2016. - Vol. 70, № 1. - P. 142–163. - DOI: 10.1111/prd.12101.
19. Wang H.L., Avila-Ortiz G., Monje A., et al. AO/AAP consensus on prevention and management of peri-implant diseases and conditions: summary report // Journal of Periodontology. - 2025. - Vol. 96, № 6. - P. 519–541. - DOI: 10.1002/JPER.25-0270.

ВРЕМЕННАЯ И ФАКТОРНАЯ СТРУКТУРА ОСЛОЖНЕНИЙ ДЕНТАЛЬНОЙ ИМПЛАНТАЦИИ И ЛАБОРАТОРНАЯ ДИАГНОСТИКА ПЕРИИМПЛАНТНОГО МУКОЗИТА

Хазратов А.И., Актамов Ф.А.

Резюме. *Цель: определить временну́ю структуру и факторы риска осложнений дентальной имплантации и оценить диагностическую ценность микробиологических и биохимических критериев для раннего выявления периимплантного воспаления. Материал и методы: 485 имплантатов, установленных 160 пациентам в 2022–2025 гг., наблюдали 1–4 года (медиана 2,9 года): 70 одиночных имплантатов (лоскутная и безлоскутная установка), 260 опор покрывных протезов верхней челюсти (3, 4 и 6 имплантатов) и 155 имплантатов, установленных по навигационному протоколу. Факторы риска утраты оценивали регрессией Кокса; результат полимеразной цепной реакции (ПЦР) и уровни IL-1β и MMP-8 в десневой жидкости сопоставляли со статусом периимплантных тканей с расчётом диагностических показателей. Результаты: утрачено 17 имплантатов (3,5%), медиана срока утраты 1,0 года (0,2–3,0). Периимплантит не зарегистрирован, мукозит выявлен у 17–29% имплантатов в зависимости от протокола. Единственным значимым фактором утраты оказалась опора покрывного протеза на три несоединённых имплантата (HR 3,89; 95% ДИ 1,17–12,91); курение и сахарный диабет значимыми не были. Положительная ПЦР повышала шансы воспаления в 4,7 раза (95% ДИ 2,96–7,49) при чувствительности лишь 55,3%. По бинормальной модели пороги около 27 пг/мл для IL-1β и около 37 нг/мл для MMP-8 давали чувствительность 91–94% и специфичность 93–94%. Выводы: в среднесрочном периоде имплантаты утрачиваются преимущественно рано и по причине ортопедической конструкции, а периимплантная патология остаётся на стадии мукозита. Эту стадию хорошо выявляют IL-1β и MMP-8 десневой жидкости, а ПЦР удобна для исключения воспаления.*

Ключевые слова: *дентальная имплантация, периимплантный мукозит, утрата имплантата, факторы риска, IL-1β, MMP-8, полимеразная цепная реакция.*