

КУЙИШ ЖАРОҲАТЛАРИДА ЎН ИККИ БАРМОҚ ИЧАКДАГИ МОРФОФУНКЦИОНАЛ ЎЗГАРИШЛАР

А. И. Ахмедов¹, А. Д. Фаязов², С. Б. Махмудов³

¹Самарқанд давлат тиббиёт университети, Самарқанд,

²Республика шошилич тиббий ёрдам илмий маркази, Тошкент,

³“ZARMED” университети, Самарқанд, Ўзбекистон

Таянч сўзлар: куйиш жароҳати, ўн икки бармоқ ичак, дуоденал безлар.

Ключевые слова: ожоговая травма, двенадцатиперстная кишка, дуоденальные железы.

Key words: burn injury, duodenum, duodenal glands.

Тадқиқот мақсади. Тажрибадаги куйиш жароҳатида ўн икки бармоқ ичакдаги дуоденал безларда юзага келадиган морфофункционал ўзгаришларни аниқлаш. Материал ва усуллар. Термик жароҳат вояга етган 12 та куёнларда моделлаштирилди. Куёнлар термик жароҳатдан 5 ва 10 кун ўтгач, этаминал-натрий наркози остида, қорин аортасини кесиш йўли билан эвтаназия қилинди. Ўн икки бармоқ ичак 12% ли нейтрал формалинда фиксация қилинди. Сўнгра материал спиртли батареялардан ўтказилиб, парафинга куйилди. Гистологик кесмалар гематоксилин ва эозин билан бўялди. Тадқиқот натижалар. Тажрибадаги куйиш жароҳатининг турли муддатларида ўн икки бармоқ ичак безларида структур динамик ўзгаришлар кузатилди. Куйиш жароҳатининг эрта даврларида дуоденал безлар гиперплазияси ва улар секретор хужайраларининг морфофункционал фаоллиги кузатилди. Кечки даврларда эса, glandулоцитларда дистрофик ўзгаришлар юзага келиб, дуоденал безларнинг атрофияси ва нобуд бўлган ҳоллари аниқланди.

МОРФОФУНКЦИОНАЛЬНЫЕ ИЗМЕНЕНИЯ В ДВЕНАДЦАТИПЕРСТНОЙ КИШКЕ ПРИ ОЖОГОВЫХ ТРАВМАХ

А. И. Ахмедов¹, А. Д. Фаязов², С. Б. Махмудов³

¹Самаркандский государственный медицинский университет, Самарканд,

²Республиканский научный центр экстренной медицинской помощи, Ташкент,

³Университет “ZARMED”, Самарканд, Узбекистан

Цель исследования. Выявление морфофункциональных изменений в дуоденальных железах двенадцатиперстной кишки при экспериментальной ожоговой травме. Материалы и методы. Термическая травма была смоделирована на 12 взрослых кроликах. Через 5 и 10 суток после термического воздействия кролики были эвтаназированы путем пересечения брюшной аорты под этаминал-натриевым наркозом. Двенадцатиперстную кишку фиксировали в 12% нейтральном формалине. Затем материал проводили через батарею спиртов и заливали в парафин. Гистологические срезы окрашивали гематоксилином и эозином. Результаты и обсуждения. Исследована динамика структурных изменений в железах двенадцатиперстной кишки через различные сроки после экспериментальной термической травмы. В ранние сроки после термической травмы происходит гипертрофия и возрастание секреторной деятельности желез. В более поздние сроки проявляются дистрофические изменения, проявляющиеся уменьшением числа дуоденальных желез и гибелью их glandулоцитов.

MORPHOFUNCTIONAL CHANGES IN THE DUODENUM FOLLOWING BURN INJURIES

A. I. Akhmedov¹, A. D. Fayazov², S. B. Maxmudov³

¹Samarkand State Medical University, Samarkand,

²Republican Scientific Center for Emergency Medical Aid, Tashkent,

³Zarmed University, Samarkand, Uzbekistan

The purpose of the work. To identify the morphofunctional changes occurring in the duodenal glands of the duodenum following experimental burn injury. Materials and methods. Thermal injury was modeled on 12 adult rabbits. At 5 and 10 days post-injury, the rabbits were euthanized via abdominal aortic dissection under sodium etaminal anesthesia. The duodenum was fixed in 12% neutral formalin. Subsequently, the material was processed through graded alcohols and embedded in paraffin. Histological sections were stained with hematoxylin and eosin. Results and Discussion. The dynamics of structural changes in the duodenal glands were investigated at various intervals following experimental thermal injury. In the early stages post-injury, hypertrophy and an increase in the secretory activity of the glands were observed. In the later stages, dystrophic changes became apparent, manifested by a decrease in the number of duodenal glands and the death of their glandulocytes.

Кириш. Куйиш касаллигида меъда ва ўн икки бармоқ ичакнинг эрозив-яралли шикастланиши патогенезининг марказий бўғини бўлиб шиллик қаватнинг шикастланиши ҳисобланади. Бу ҳолат эндоинтоксикациянинг кучайиши ва шиллик ости қаватида микроциркуляция жараёнларининг бузилиши натижасида ҳимоя механизмларининг дисбаланси билан боғлиқ [4]. Куйиш жароҳатида ички аъзоларнинг морфологик ўзгаришларини аниқлаш долзарб муаммолардан биридир. Ушбу ўзгаришларни, айниқса овқат ҳазм қилиш тизими аъзоларида ўрганиш, ўткир стресслар натижасида келиб чиқадиган патологик жара-

ёнларнинг келиб чиқиши ва профилактикаси ҳақидаги патогенетик тушунчаларни кенгайтиради [5,8].

Тажриба шароитида куйиш жароҳатини моделлаштириш инсонлардаги куйиш оқибатларини ва янги даволаш стратегияларини ўрганишда муҳим восита бўлиб хизмат қилади [1,3]. Клиник тадқиқотлардан фарқли ўларок, тажриба моделлар назорат қилинадиган шароитларда куйишнинг турли жиҳатларини тўғридан-тўғри солиштириш имконини беради. Бу эса тўқималар шикастланиши ва жароҳатларнинг битиши молекуляр механизмлари, шунингдек, потенциал терапевтик нишонлар ҳақида тегишли маълумотларни тақдим этади [2,6]. Айнан ҳайвонлардаги моделларда гастродуоденал соҳа аъзолари барча тузилмаларидаги ўзгаришлар динамикасини ўрганиш имкони мавжуд. Бу борада ўн икки бармоқ ичакда яққол ҳимоя функциясини бажарувчи дуоденал безларнинг гистоструктурасини ўрганиш алоҳида қизиқиш уйғотади.

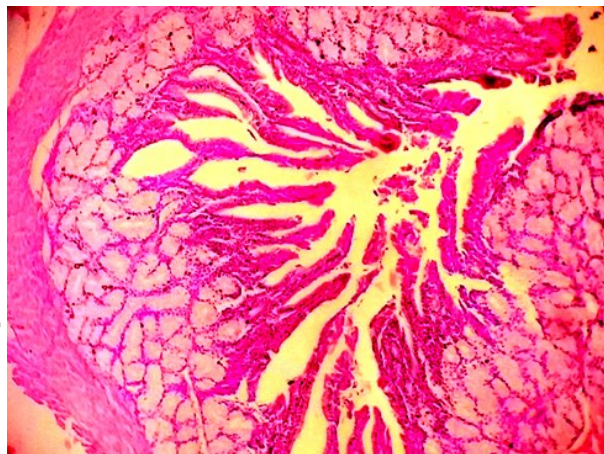
Тадқиқот мақсади: Тажрибадаги куйиш жароҳатида ўн икки бармоқ ичакдаги дуоденал безларда юзага келадиган морфофункционал ўзгаришларни аниқлаш.

Материал ва усуллар. Термик жароҳат вояга етган 12 та қуёнларда моделлаштирилди. Ҳайвонларни сақлаш ва тажриба ўтказиш Ўзбекистон Республикасида қабул қилинган биоэтика меъёрларига қатъий риоя қилинган ҳолда амалга оширилди. Этаминал-натрий наркози остида ҳайвоннинг орқа соҳасидаги юнги олинган тери қисмига 100°C гача қиздирилган 4x5 см ўлчамдаги мис пластина 10 сония давомида босиб турилди. Қуёнлар термик жароҳатдан 5 ва 10 кун ўтгач, этаминал-натрий наркози остида қорин аортасини кесиш йўли билан эвтаназия қилинди. Ўн икки бармоқ ичак 12% ли нейтрал формалинда фиксация қилинди. Сўнгра материал спиртли батареялардан ўтказилиб, парафинга қуйилди. Гистологик кесмалар гематоксилин ва эозин билан бўялди.

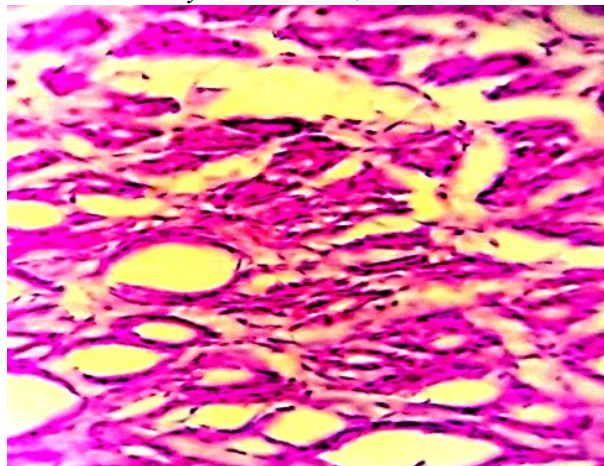
Тадқиқот натижалари. Ўн икки бармоқ ичак девори 4 та пардадан ташкил топган: шиллик, шиллик ости, мушак ва ташқи (сероз ва қисман адвентициал). Шиллик ости қаватида дуоденал безларнинг катта тўдалари аниқланди. Бу безларнинг секретор қисмлари шиллик модада ишлаб чиқарувчи хужайралардан (мукоцитлардан) ташкил топган. Гистологик белгилар безларнинг секретор фаолияти ортганлигини кўрсатади. Секретор бўлимлар шиллик билан кенгайган, уларни ташкил этувчи шиллик хужайралари (мукоцитлар) шиллик секретини билан тўлиқ тўлган, уларнинг ядролари яссилашган ва хужайра асосига (базал қисмига) суриб қўйилган. Кўпчилик крипталар кенгайган, уларни қопловчи эпителий хужайраларининг цитоплазмаси юқори даражада базофилликка эга. Кўпчилик крипталарда эпителий бир эмас, бир неча қават ҳосил қилди (1 расм).

Шундай қилиб, термик куйиш жароҳатининг 5-кунда ичак деворида жуда кўплаб дуоденал безлар кўзга ташланади. Уларда секретор фаоллик аниқланди. Секретор қисмларининг чўзилиши, мукоцитлар цитоплазмаси шиллик секрет билан тўлиши ва ядроларининг хужайра асосига сурилиши кузатилди.

Тажриба термик таъсирдан 10 сутка ўтгач, қуёнлар дуоденал безлари шикастланишининг



1 расм. Шиллик қаватда ингичка ворсинкалар, чуқур бўлмаган крипталар ва шиллик ости асосида безларнинг катта гуруҳлари. Термик жароҳатдан 5 кун ўтгач қуён ўн икки бармоқли ичаги. Гематоксилин ва эозин билан бўялган. Об.10, ок.10.



2 расм. Дуоденал безларнинг чиқарув йўллари, улар орасидаги иши (отёк). Термик жароҳатдан 10 кун ўтгач қуён ўн икки бармоқли ичаги. Гематоксилин ва эозин билан бўялган. Об.40, ок.10.

бошқача морфологик манзараси кузатилади (2 расм).

Биз дуоденал безлар шиллик ости асосида аввалги тадқиқот муддатига нисбатан анча кичик майдонни эгаллашини аниқладик. Дуоденал безларнинг кўпгина секретор бўлимларида гипохром ядроли гландулоцитлар мавжуд. Айрим секретор хужайраларда кариолизис кузатилади, яъни уларнинг ядролари кўринмайди. Безлар гуруҳлари атрофида ичак шиллик ости асоси бириктирувчи тўқимасининг яққол шиши кузатилади. Дуоденал безлар чиқарув йўллариининг торайган, йўллар атрофида бириктирувчи тўқиманинг кучли шиши намён бўлади.

Хулоса. Термик жароҳат оқибатларини ўрганиш жараёнида турли муддатларда ўн икки бармоқли ичак дуоденал безлари томонидан турлича реактив ўзгаришлар қайд этилади. Термик жароҳатдан кейинги илк муддатларда безларнинг гипертрофияси ва секретор фаолиятининг ортиши содир бўлади. Кечки муддатларда эса дуоденал безлар сонининг камайиши ва уларнинг гландулоцитлари ҳалокати билан намён бўлувчи дистрофик ўзгаришлар юзага келади. Қайд этилган атрофик жараёнлар ҳам токсемия, ҳам ичакнинг шиллик ости асосининг яққол шишига олиб келувчи гемодинамиканинг бузилиши натижасида келиб чиқиши мумкин.

Фойдаланилган адабиётлар:

1. Глуткин А.В., Чилимцев А.М., Способ моделирования глубокого термического ожога у крысят. Материалы научно-практ. интернет-конф.-Минск: БГМУ.2012.-С.136-140.
2. Дехканов Т.Д., Блинова С.А., Орипов Ф.С., Ахмедов А.И., Рахманов З.М. Морфология флюоресцирующих структур двенадцатиперстной кишки // Наука и просвещение. – Пенза, 2019. – С. 183-187.
3. Савченко С.В., Ощепкова Н.Г., Новоселов В.П. ва бошқ. Экспертная оценка морфологических изменений при ожоговом шоке // Journal of Siberian Medical Sciences. – 2018. – № 1. – С. 10–18.
4. Убайдуллаева В.У., Фаязов А.Ж., Туляганов Д.Б., Камиллов У.Р. Морфологические изменения во внутренних органах у лабораторных животных в эксперименте при электротравме напряжением 500 В // Вестник экстренной медицины. – 2019. – Т. XII, № 5. – С. 75-86.
5. Эргашев О.Н., Зиновьев Е.В., Виноградов Ю.М. Возможности математического прогнозирования развития острых эрозивно-язвенных поражений желудка и двенадцатиперстной кишки у тяжелообожжённых // «Вестник хирургии».- 2017.- Том 176, № 2. - С.51-56.
6. Akhmedov A.I., Fayazov A. D. Early surgical treatment of deep burns in elderly patients// Biomeditsina va amaliyot jurnali 2025. №1. volume-18 issue-1: P.523-531.
7. Ali Akbar Mohammadi, MReza Goodarziyan, Seyedeh Yasamin Parvar, Elham Rafiei, Mohammad Keshavarz. Epidemiology of Burn Injuries Among Adult Females in Southern Iran; A Retrospective Study from 2007 to 2022// Journal of Burn Care & Research, 2023, № 3, p. 638-643
8. Cook D, Guyatt G. Prophylaxis against Upper Gastrointestinal Bleeding in Hospitalized Patients. N Engl J Med 2018; 378:P.2506.