

**КЛИНИЧЕСКАЯ ОЦЕНКА ЭФФЕКТИВНОСТИ
ТРАДИЦИОННОГО ПОДХОДА ЛЕЧЕНИЯ ГРЫЖ
ПЕРЕДНЕЙ БРЮШНОЙ СТЕНКИ У ЖЕНЩИН ФЕРТИЛЬНОГО ВОЗРАСТА**

И. Б. Хамдамов

Бухарский государственный медицинский институт имени Абу Али ибн Сино,
Бухара, Узбекистан

Ключевые слова: грыжа, герниопластика, сетка, реконструкция брюшной стенки, женщин фертильного возраста.

Таянч сўзлар: чурра, герниопластика, тўр, қорин девори реконструкцияси, фертил ёшдаги аёллар.

Key words: hernia, hernioplasty, mesh, abdominal wall reconstruction, women of childbearing age.

Представленные в работе данные позволят практическим хирургам выбрать адекватную тактику при выборе способа герниопластики у женщин фертильного возраста, что будет способствовать улучшению результатов хирургического лечения и достоверному снижению частоты рецидивов после беременности.

**ФЕРТИЛ ЁШДАГИ АЁЛЛАРДА ҚОРИН ОЛД ДЕВОР ЧУРРАЛАРИНИ АНЪАНАВИЙ
ДАВОЛАШНИНГ САМАРАДОРЛИГИНИ КЛИНИК БАҲОЛАШ**

И. Б. Хамдамов

Абу Али ибн Сино номидаги Бухоро давлат тиббиёт институти, Бухоро, Ўзбекистон

Мақолада келтирилган маълумотлар амалиётдаги жарроҳларга туғиш ёшдаги аёлларда герниопластика усулини танлашда адекват тактикани қўллашга имкон беради, бу жарроҳлик даволаш натижаларини яхшилайди ва ҳомиладорликдан кейинги қайта тақрорланишни сезиларли даражада камайтиради.

**CLINICAL EVALUATION OF THE EFFICACY OF THE TRADITIONAL APPROACH TO
THE TREATMENT OF ANTERIOR ABDOMINAL WALL HERNIAS IN WOMEN OF FERTILE AGE**

I. B. Khamdamov

Bukhara State Medical Institute named after Abu Ali ibn Sino, Bukhara, Uzbekistan

The data presented in the paper will allow practical surgeons to choose an adequate tactics when choosing a method of hernioplasty in women of childbearing age, which will improve the results of surgical treatment and a significant reduction in the frequency of relapses after pregnancy.

Актуальность проблемы ошибок и осложнений в герниологии не уменьшились в XXI веке, несмотря на появление бесспорно эффективных лечебно-диагностических способов и концепций. Многие вопросы герниологии остаются нерешёнными и спорными. Доказанным является факт необходимости использования аллопротезов не только при послеоперационных и рецидивных грыжах, но и при первично выявленных грыжах любой локализации. Недостаточно прочные ткани организма в области грыжевых ворот априори не могут быть адекватны для использования их же при пластике [1,3,5]. Использование же эндопротеза поверх укрепляемой передней брюшной стенки живота решает полностью вопрос достаточности укрепления [2,4,6,13].

Несмотря на кажущуюся очевидность преимущества аллопластики, многие хирурги являются сторонниками аутопластики, прибегая к алломатериалам лишь при невозможности закрытия дефекта собственными тканями организма [1,3,11,15].

Другие хирурги, которых в мире большинство, стремятся к проведению аллопластики при грыжах любой локализации даже маленького размера, аргументируя низким уровнем рецидивов [2,5,8,9,12,16].

По мировым данным внедрение алломатериалов в герниопластику позволило сократить частоту рецидивов грыж до до 1,8–10% [1,2,5,7,9,11,14,16]. Установка сетчатого эндопротеза позволяет избежать натяжения сшиваемых тканей в области грыжевых ворот [4,8,10].

Можно сформулировать требования к идеальному аллотрансплантату для герниопластики: структура из биологически совместимого материала, сетчатая структура с плетением из монофиламентной нити, размер пор 1-3 мм, биологически не разлагаемый в течение все-

го времени присутствия в организме, антиадгезивный.

К глубокому сожалению, алломатериал, обладающий всеми вышеперечисленными свойствами, пока не создан.

Резюмируя все вышеизложенное, ясно, что история герниологии прошла сложный путь становления от калечащих до высокотехнологичных операций с использованием различных полимерных аллотрансплантатов. Несмотря на огромное количество исследований и экспериментальных моделей, посвященных различным аспектам герниопластики и видам эндопротезов, открытыми остаются вопросы показаний применения того или иного вида оперативного вмешательства в каждом индивидуальном случае для женщин фертильного возраста, выбор оптимального вида протеза, поиск новых синтетических материалов и модификация имеющихся. Все это диктует своевременность и актуальность проводимого нами исследования.

Цель исследования: улучшение результатов хирургического лечения женщин фертильного возраста с грыжами передней брюшной стенки путем обоснования дифференцированного подхода к выбору метода аллогерниопластики.

Материал и метод исследования. Анализ подвергнуты результаты хирургического лечения 82 больных с грыжами передней брюшной стенки, находившихся на стационарном лечении за период с 2013 по 2016 годы. Из них 42 пациентки находились в 1 хирургическом отделении Бухарского областного многопрофильного медицинского центра и 40 – в отделении торакоабдоминальной хирургии многопрофильной клиники Ташкентской медицинской академии.

Результаты исследования. Все больные были оперированы в плановом порядке. Приступая к анализу хирургического лечения наружных грыж живота, мы ориентировались на такие критерии, как частота и тяжесть послеоперационных осложнений, динамика изменений клинко-лабораторных показателей.

Клиническая картина заболевания во всех наблюдениях характеризовалась наличием грыжевого выпячивания, у 12 (14,1%) пациенток наблюдались различные диспепсические явления. Общее состояние во всех случаях оценивалось как удовлетворительное, температура тела не превышала нормальных значений, гемодинамических и респираторных сдвигов не отмечалось.

При оценке локального статуса у всех пациентов был положительный симптом «кашлевого толчка». Размеры грыжевых ворот колебались от 2 до 10 см. Средний размер грыжевых ворот составил $4,5 \pm 1,7$ см. У 80 (97,6%) больных грыжа была однокамерная. Лишь в 2 (2,4%) случаях у больных с послеоперационными грыжами были по две камеры размерами до 5,0 см.

Средние показатели лабораторных анализов были в пределах нормальных значений. Показатели лейкоцитов крови были от 5,3 до $10,4 \cdot 10^9$ /л (в среднем $6,5 \pm 1,1 \cdot 10^9$ /л); СОЭ – от 5,5 до 13,4 мм/ч ($9,8 \pm 1,5$ мм/ч); гемоглобин – от 87 до 115 г/л ($107,3 \pm 10,8$ г/л). В биохимических анализах крови показатели АЛТ колебались от 0,44 до 0,78 мкмоль/л ($0,64 \pm 0,14$ мкмоль/л), АСТ – от 0,48 до 0,84 мкмоль/л ($0,66 \pm 0,15$ мкмоль/л), билирубин – от 10,0 до 20,5 ммоль/л ($15,5 \pm 2,5$ ммоль/л), общего белка – от 59,5 до 75,0 г/л ($63,3 \pm 5,1$ г/л).

Из 52 (63,4%) пациентов с паховыми грыжами в 50 (61,0%) наблюдениях было произведено грыжесечение с пластикой по Жирару-Спасокуоцкому со швами Кимбаровского с одной стороны, 2 (2,4%) пациентам операция выполнена с обеих сторон. Из 17 (20,7%) женщин с пупочными грыжами в 14 (17,0%) случаях была произведено грыжесечение с пластикой по Сапежко, в 3 (3,7%) наблюдениях – пластика по Мейо. Из общего числа больных с пупочными грыжами у 2 (2,4%) пациентов выполнена симультанно лапароскопическая холецистэктомия, у 1 (1,3%) – лапароскопическая цистэктомия. 7 (8,5%) больным с грыжами белой линии живота выполнена пластика грыжевых ворот по Сапежко. В 6 (7,3%) случаях пациенткам с послеоперационными грыжами выполнено грыжесечение с пластикой грыжевых ворот по Вознесенскому.

Таблица 1.

Показатели общего анализа крови в контрольной группе.

Исход	Исход	1 сутки	3 сутки	5 сутки
Лейкоциты	6,3±1,3	6,5±1,2	6,3±1,0	6,0±0,9
t-Стьюдента		0,113	0,000	0,190
Гемоглобин	104,7±8,7	102,5±9,4	106,6±9,0	109,2±8,4
t-Стьюдента		0,172	0,152	0,372
СОЭ	10,1±1,3	9,7±1,6	9,4±1,2	9,5±1,2
t-Стьюдента		0,194	0,396	0,339

Таблица 2.

Биохимические показатели крови в контрольной группе.

Показатель	Исход	5 сутки	10 сутки
АЛТ	0,68±0,16	0,60±0,17	0,62±0,15
t-Стьюдента		0,343	0,274
АСТ	0,67±0,18	0,61±0,13	0,65±0,12
t-Стьюдента		0,270	0,092
Билирубин	15,2±2,1	15,0±1,9	14,3±1,8
t-Стьюдента		0,071	0,325
Общий белок	64,2±4,2	62,5±3,7	63,5±3,8
t-Стьюдента		0,304	0,124

В послеоперационном периоде показатели общего анализа крови особых изменений не претерпевали, за период наблюдения достоверных отличий от исходного значения не отмечалось (табл. 1).

Аналогичная динамика отмечалась и в показателях биохимических анализов крови. Как индивидуальные, так и средние показатели по группе были в пределах нормальных значений и в динамике лечения особых изменений не претерпевали (табл. 2).

Продолжительность стационарного лечения колебалась от 3 до 10 дней, составляя в среднем 4,2±1,9 дней.

Частота ранних послеоперационных хирургических осложнений составила 13,4% (11 наблюдений). В 7 (8,5%) случаях отмечено скопление экссудата в остаточной полости раны – серомы послеоперационной раны. Во всех наблюдениях проведена эвакуация жидкости и консервативная терапия в стационарных условиях. После выписки из стационара продолжительность амбулаторного этапа лечения пациенток колебалась от 6 до 19 дней. У 1 (1,2%) больной на 3-е сутки после операции развилась гематома в средней части послеоперационной раны в паховой области. Возможной причиной развития данного осложнения был неполноценный гемостаз во время операции. Был распущен один шов и опорожнена гематома в объеме около 30 мл. На фоне проводимой терапии в стационарных, и в последующем, в амбулаторных условиях отмечено первичное заживление послеоперационной раны. У 1 (1,2%) пациентки с послеоперационной грыжей на фоне серомы раны отмечен некроз краев раны. В амбулаторных условиях проведено иссечение краев раны в наложении вторичных швов. Продолжительность амбулаторного лечения составила 29 дней. В 2 (2,4%) случаях отмечено подкожное нагноение послеоперационной раны. Локальная санация раны с удалением гноя и ежедневными мазевыми перевязками способствовала очищению раны и появлению грануляционной ткани, что позволило на 19 и 25 сутки после операции наложить вторичные швы в амбулаторных условиях.

Среди общих осложнений в раннем послеоперационном периоде у 1 (1,2%) больной после операции по поводу грыжи белой линии живота послеоперационный период осложнился развитием пневмонии. Проведение соответствующей консервативной терапии позволило выписать пациентку на 10-е сутки после хирургического вмешательства (табл. 3).

В отдаленном периоде до 4 лет у всех наблюдаемых наступила беременность, которая завершилась родами. Следует отметить, что в 14 (17,1%) случаях родоразрешение осу-

Таблица 3.

Клинические результаты в контрольной группе.

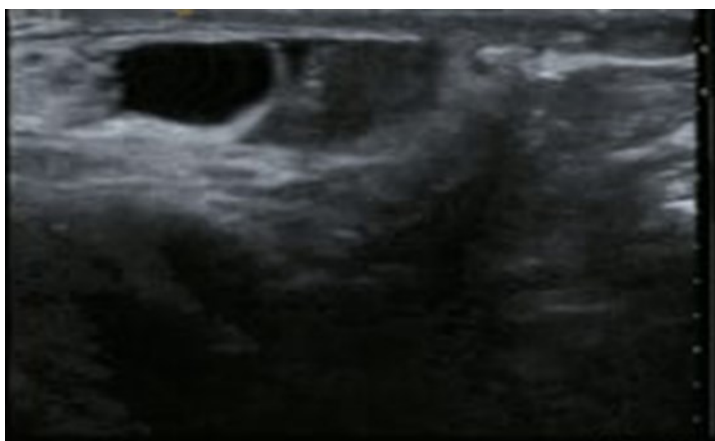
Характер осложнений	n	В %
Ранние хирургические осложнения	11	13,4±2,8
Серома послеоперационной раны	7	8,5±2,3
Раневая гематома	1	1,2±0,9
Некрозы окружающих тканей	1	1,2±0,9
Нагноения послеоперационной раны	2	2,4±1,3
Ранние общие осложнения	1	1,2±0,9
Послеоперационная пневмония	1	1,2±0,9
Поздние хирургические осложнения	7	8,5±2,3
Рецидив грыжи	7	8,5±2,3
В том числе отмечено ущемление грыж	2	2,4±1,3
Итого осложнений	19	23,2±3,5

шествовано посредством кесарева сечения. У 7 (8,5%) больных в различные сроки беременности и в послеродовом периоде до 1,5 лет отмечался рецидив грыжи. Причем, в 2 (2,4%) наблюдениях развилось ущемление грыжи, что потребовало выполнения экстренной операции. Остальные 5 (6,1%) пациенток были оперированы в плановом порядке.

Клинический пример. Больная И. 27 лет (и.б. №9403), поступила в клинику 10.09.2012 г. с жалобами на наличие грыжевого выпячивания в левой паховой области, дискомфорт и умеренные боли в этой области. Из анамнеза страдает паховой грыжей в течение 2-х лет. Со слов пациентки в последнее время начали беспокоить дискомфорт и умеренные боли в области грыжи во время физической нагрузки. Больная обратилась в нашу клинику и была госпитализирована в абдоминальное хирургическое отделение 2 клиники ТМА. При сборе анамнеза больная отметила, что детей у нее нет и она планирует беременность. Учитывая данный факт, было запланировано выполнение операции с аутопластикой без использования синтетических аллопротезов.

Общее состояние больной при поступлении удовлетворительное, сознание ясное. Кожа и видимые слизистые обычной окраски. Периферические лимфоузлы не увеличены. В легких везикулярное дыхание. Тоны сердца ясны, ритмичные. АД 120/70 мм.рт. ст. Пульс 80 уд/мин. Локально: Язык влажный, чистый. Живот мягкий, участвует в акте дыхания. В левой паховой области имеется грыжевое выпячивание размерами 4,0 x 3,0 см, вправимая в брюшную полость. Симптом «кашлевого толчка» положительный. Симптомы раздражения брюшины отрицательные. Перистальтика кишечника выслушивается. Стул и диурез регулярный.

В анализах крови: Общий анализ крови: гемоглобин – 106 г/л, эритроциты – 4,0x 10¹²/л, цветной показатель – 0,9, тромбоциты – 210 x 10⁹/л, лейкоциты – 6,2 x 10⁹/л, СОЭ – 5 мм/час.



Биохимические анализы крови: АЛТ – 0,4 ммоль/л, АСТ – 0,3 ммоль/л, билирубин – 16,0 мкмоль/л, мочевины – 6,5 ммоль/л, креатинин – 72 мкмоль/л, общий белок – 62 г/л, фибриноген – 240 мг%, этаноловый тест – отрицательный. На УЗИ: в левой паховой области отмечается расширение внутреннего пахового кольца и наличие грыжи в паховом канале. При пробе Вальсальвы отмечается пролабирование петли кишечника и части большого сальника. (рис. 1).

Рис. 1. УЗИ при паховой грыже.

Больной выставлен диагноз: Левосто-

ронняя приобретенная косая паховая грыжа.

Пациентке 11.09.2012 г. под местной анестезией произведено грыжесечение с пластикой пахового канала по Жирану-Спасокукоцкому со швами Кимбаровского. Содержимым грыжевого мешка явились петля тонкого кишечника и часть большого сальника. Послеоперационный период протекал гладко. Больная была выписана на 3-е сутки после хирургического вмешательства. Находилась в амбулаторных условиях в течение 6 дней, швы сняты на 9-е сутки после операции. Заживление послеоперационной раны первичным натяжением.

Через 1,5 года пациентка забеременела. Беременность протекала без особенностей. В третьем триместре беременности больную периодически беспокоили боли в левой паховой области. Находилась под наблюдением хирургов и акушеров. В установленный срок у пациентки произошли физиологические роды. В раннем послеродовом периоде на 3-е сутки больная начала отмечать выпячивание в области послеоперационного рубца – констатирован рецидив паховой грыжи.

Через год после родов больной в плановом порядке произведена лапароскопическая трансабдоминальная преперитонеальная герниопластика.

Указанный клинический пример демонстрирует недостатки традиционной пластики паховой грыжи. Беременность является предрасполагающим фактором, а постепенное повышение внутрибрюшного давления способствует образованию грыж. К сожалению, невозможность прогнозирования рецидива грыжи, особенно при беременности, а также отсутствие конкретных рекомендаций по поводу выполнения аллопластики у женщин репродуктивного возраста, не позволяет проводить адекватную профилактику заболевания. Необходимо отметить, что большинство производителей алломатериалов считают беременность противопоказанием, а целесообразность выполнения аллогерниопластики у женщин фертильного возраста вообще выходят за рамки обсуждаемых вопросов.

Выводы: таким образом, проведенный анализ клинических результатов лечения пациентов в контрольной группе показал, что частота осложнений в раннем и позднем послеоперационном периодах была достаточно высокой (23,2%), но летальных случаев не отмечено. Проведенный критический анализ неудовлетворительных результатов в контрольной группе показывает недостатки тактических вопросов в возможности выполнения аллопластики у женщин репродуктивного возраста. Несмотря на сопоставимость полученных результатов традиционного лечения пациенток с литературными данными, полученные нами результаты показали ряд недостатков, что позволило наметить пути разрешения данной проблемы.

Использованная литература:

1. Аксельрод М.М. Результаты рандомизированного клинического исследования нового волнообразного послабляющего разреза передней стенки апоневротического влагалища прямой мышцы живота при протезирующей герниопластике "SUBLAY" по поводу срединных послеоперационных грыж / М. М. Аксельрод, А. В. Черных, Е. И. Закурдаев // Молодежный инновационный вестник. – 2018. – Т. 7, № S1. – С. 10–11.
2. Бабаев А. П. Профилактика раневых осложнений у пациентов при выполнении протезирующей герниопластики комбинированным способом / А. П. Бабаев, М. Г. Гуляев // Аспирантский вестник Поволжья. – 2014. – № 5–6. – С. 85–87.
3. С. С. Давлатов Качество жизни больных с послеоперационной вентральной грыжей в отдаленном периоде // Вестник врача, № 1, 2019. С.21-25.
4. Ермолов А. С. Послеоперационные вентральные грыжи – нерешенные вопросы хирургической тактики / А. С. Ермолов, В. Т. Корошвили, Д. А. Благовестнов // Хирургия. – 2018. – № 10. – С. 81–86.
5. З. Б. Курбаниязов, Б. А. Марданов Тактико-технические аспекты симультанных операций на органах брюшной полости и брюшной стенки у больных с вентральной грыжей // Вестник врача, № 3 (95), 2020. С.41-45. DOI: 10.38095/2181-466X-2020953-41-45
6. Belokonev V.I., Fedorina T.A., Kovaleva Z.V. et al. Pathogenesis and surgical treatment of postoperative ventral hernias // Samara: GP "Perspektiva", 2005. P. 208.

7. Hoyuela C. Incisional hernia prevention using a cyanoacrylate-fixed retrofascial mesh / C. Hoyuela, M. Juvany, M. Trias [et al.]. – Text: visual // *Cir Esp.* – 2018. – Vol. 96, № 1. – P. 35-40. doi: 10.1016/j.ciresp.2017.10.003. Epub 2017 Dec.
8. Khamdamova M. T. Ageechographic characteristics of the uterus and ovaries in women of the first and second period of middle age // *Biology and integrative medicine.* ISSN 2181-8827 2020. №2 –March- April(42).-P.75-86.
9. Khamdamova M. T. Age and individual variability of the shape and size of the uterus according to morphological and ultrasound studies // *Problems of biology and medicine.* – 2020. – №. 1. – С. 116.
10. Khamdamova M. T. Echographic features of the range of variability in the size of the uterus and ovaries in women of menopausal age using oral and injectable forms of contraception // *American Journal of Medicine and Medical Sciences* 2020, 10(8): 580-583 DOI: 10.5923/j.ajmms.20201008.09
11. Khamdamova M. T. Echographic features variability in the size and shape of the uterus and ovaries in women of the second period of adulthood using various contraceptives // *Asian Journal of Multidimensional Research (AJMR)* <https://tarj.in> AJMR ISSN: 2278-4853 Vol 9, Issue 5, May, 2020 10.5958/2278-4853.2020.00128.7
12. Khamdamova M. T. Ultrasound assessment of changes in the endometrium of the uterus in women of the first and second period of middle age when using intrauterine and oral contraceptives // *Journal of biomedicine and practice special issue-2.* Tashkent-2020 issn 2181-9300 doi journal 10.26739/2181-9300
13. Khamdamova M.T., Rabiev S.N. Somatometric characteristics of pregnant women with different body types // *Europe's Journal of Psychology (EJOP)*, 2021, Vol. 17(3), P.215-220.
14. Khamdamova M. T., Tukhtasinovna K. M. Echographic features variability in the size and shape of the uterus and ovaries in women of the second period of adulthood using various contraceptives // *Asian Journal of Multidimensional Research (AJMR).* – 2020. – Т. 9. – №. 5. – С. 259-263.
15. Khansa I. Optimal Pain Control in Abdominal Wall Reconstruction / I. Khansa, R. Jefferson, L. Khansa, J. E. Janis // *Plast. Reconstr. Surg.* – 2018. – Vol. 142, № 3 Suppl. – P. 142S–148S.
16. Kulikovskiy V.F., Vitinskaya E.P., Soloshenko A.B. Analysis of the immediate results of treatment of patients with prosthetic plastic using mesh endoprotheses with a nanosized diamond-like carbon coating // *Fundamental research.* - 2014.-№4.- P. 91-95.
17. Kumar J.G. Incisional hernia: incidence, clinical profile, risk factors and prevention / J.G.S. Kumar, K.U. Kumar, M. Mallikarjuna [et al.]. – Text: visual // *Int Surg J.* – 2016. – Vol. 3. – P. 1292–1295.
18. Titova E. V. Study of the results of treatment of patients after xenoplasty of ventral hernias // *Collection of materials of scientific and practical conference of young scientists in the framework of the first All-Russia. weeks of science with international participation.* - Saratov, 2012. - P. 94-95.